ology (hindi) books, visit our website www.jaypeebrothers.com, for detailed information on obstetrics & gynecology (hindi) books

JAYPEE

टेक्स्टबुक ऑफ ऑब्सटेट्रिक्स फॉर नर्सेज

Textbook of Obstetrics for Nurses

प्रसूति विज्ञान की पाठ्यपुस्तक नर्सों के लिये



लेखक
विजय कुमार
श्वेता



प्राक्कथन
सविता शुक्ला दास

विषय-सूची (Contents)

1. स्त्री जननांग की संरचना (Anatomy of Female Reproductive Organs) 1
2. प्रजनन के मूलभूत सिद्धान्त (Fundamentals of Reproduction) 15
3. अपरा और भ्रूणीय झिल्ली (Placenta and Fetal Membranes) 27
4. भ्रूण (Fetus) 41
5. गर्भावस्था की अवधि में शरीर-क्रियात्मक परिवर्तन (Physiological Changes during Pregnancy) 47
6. प्रजनन से संबंधित अंतःश्राविकी (Endocrinology in Relation to Reproduction) 60
7. गर्भावस्था का निदान (Diagnosis of Pregnancy) 68
8. गर्भाशय में भ्रूण (Fetus in Utero) 80
9. भ्रूणीय कपाल और मातृक श्रोणि (Fetal Skull and Maternal Pelvis) 87
10. प्रसवपूर्व परिचर्या, पूर्वगर्भधारण परामर्श और अवधान (Antenatal Care, Preconception Counseling and Care) 98
11. भ्रूणीय स्वस्थता का प्रसवपूर्व मूल्यांकन (Antenatal Assessment of Fetal Well-being) 110
12. सामान्य प्रसव (Normal Labor) 121
13. सामान्य प्रसूतावस्था (Normal Puerperium) 154
14. गर्भावस्था में वमन (Vomiting in Pregnancy) 166
15. प्रारम्भिक गर्भावस्था में रक्तश्राव (Hemorrhage in Early Pregnancy) 171
16. बहुल गर्भ, अति उल्वीद्रव तथा अपरा और रज्जु की अपसामान्यता (Multiple Pregnancy, Hydramnios and Abnormalities of Placenta and Cord) 219
17. गर्भावस्था में उच्चरक्तचाप के व्यतिक्रम (Hypertensive Disorders in Pregnancy) 240
18. प्रसवपूर्व रक्तश्राव (Antepartum Hemorrhage) 266
19. गर्भावस्था को जटिल बनाने वाले चिकित्सीय और शल्यक रोग (Medical and Surgical Illnesses Complicating Pregnancy) 287

20. गर्भावस्था में स्त्रीरोगात्मक व्यतिक्रम 339
(Gynecological Disorders in Pregnancy)

21. कालपूर्व प्रसव, झिल्ली का कालपूर्व विदार, पूर्णगर्भोत्तर गर्भावस्था, भ्रूण की अंतःगर्भाशयी मृत्यु 348
(Preterm Labor, Preterm Rupture of the Membranes, Postmaturity, Intrauterine Death of the Fetus)

22. विशिष्ट रोगी (Special Cases) 363

23. संकुचित श्रोणि (Contracted Pelvis) 384

24. अपसामान्य गर्भाशयी क्रिया 398
(Abnormal Uterine Action)

25. कुस्थिति, अप्रकृत गर्भस्थिति और रज्जु का भ्रंश 408
(Malposition, Malpresentation and Cord Prolapse)

26. दीर्घ प्रसव, अवरूद्ध प्रसव, भ्रूणीय असंगति के कारण कठिन शिशु-जनन 448
(Prolonged Labor, Obstructed Labor, Dystocia Caused by Fetal Anomalies)

27. प्रसव की तृतीय अवस्था की जटिलताएँ 458
(Complications of the Third Stage of Labor)

28. जनन नली में क्षति (Injuries to the Birth Canal) 471

29. प्रसवोत्तर काल की अपसामान्यता (Abnormalities of the Puerperium) 482

30. पूर्ण गर्भावधि का नवजात शिशु (Term Newborn Baby) 496

31. अल्प जन्म भार का शिशु (Low Birth Weight Baby) 510

32. भ्रूण और नवजात का रोग (Disease of the Fetus and the Newborn) 522

33. प्रसूति में औषध चिकित्सा (Pharmacotherapeutics in Obstetrics) 558

34. प्रसव का प्रेरण (Induction of Labor) 585

35. जनसंख्या गतिकी और गर्भधारण का नियंत्रण 597
(Population Dynamics and Control of Conception)

36. शल्यक प्रासूतिकी (Operative Obstetrics) 632

37. सुरक्षित मातृत्व, प्रसूति का महामारी विज्ञान 673
(Safe Motherhood, Epidemiology of Obstetrics)

38. प्रसूति विज्ञान में विशिष्ट प्रकरण 685
(Special Topics in Obstetrics)

39. प्रसूति विज्ञान में सामयिक प्रकरण 719
(Current Topics in Obstetrics)

40. प्रासूतिकी में निदान के लिए साधन 723
(Aids to Diagnosis in Obstetrics)

41. विविध (Miscellaneous) 738

निर्देशिनी (Index) *749*

अध्याय
3

अपरा और भ्रूणीय झिल्ली
(Placenta and Fetal Membranes)

अपरा (Placenta)

अपरा केवल यूथेरियन स्तनधारी (Eutherian mammals) में पायी जाती है। मानव-अपरा (Human placenta) अपनी आकृति के कारण चक्रिक (Discoid) होती है, मातृक (Maternal) रक्त के साथ जरायु (Chorion) के प्रत्यक्ष संपर्क के कारण रक्त जरायुमय (Haemochorial हेमोकोरियल) होती है तथा प्रसव (Parturition) में कुछ मातृक ऊतक (Tissue) के पृथक (Shed) होने के कारण पतनिकामय (Deciduate) होती है। गर्भाशयी दिवाल के साथ अपरा संलग्न होती है तथा नाभिका-रज्जु (Umbilical cord) द्वारा माता और भ्रूण (Fetus) के बीच संबंधन स्थापित करती है। यह तथ्य कि मातृक और भ्रूणीय ऊतक (Maternal and fetal tissues) अस्वीकृति (Rejection) के बिना प्रत्यक्ष सम्पर्क में आते हैं जिससे माता द्वारा भ्रूणीय रोपण (Fetal graft) की प्रतिरक्षात्मक स्वीकृति (Immunological acceptance) का संकेत मिलता है।

विकास (Development)

अपरा का विकास दो श्रोतों (Sources) से होता है। मुख्य अवयव (Component) भ्रूणीय (Fetal) है जो जरायु पर्णाकार (Chorion frondosum) से विकसित होता है तथा मातृक अवयव में पतनिका आधारीय (Decidual basalis) होती है।

जब 11वें (11th) दिन पर अंतरालीय रोपण (Interstitial implantation) पूर्ण हो जाता है तब कोरक-पुटी को सभी किनारों पर बहुकेन्द्रकी कोशिकाओं के रज्जुओं (Cords of syncytial cells) के चारों ओर गर्तिका स्थानों (Lacular spaces) द्वारा घेरा जाता है। इस रज्जु को ट्रैबीक्यूला (Trabecula) कहते हैं जिससे 13वें (13th) दिन पर वृंत उद्वर्ध (Stem villi) विकसित होता है जो आधारिक (Basal) प्लेट के साथ जरायु-प्लेट (Chorionic plate) को जोड़ता है। वृंत उद्वर्ध से क्रमिक रूप से प्रारंभिक, द्वितीयक तथा तृतीयक उद्वर्ध (Primary, secondary and tertiary villi) विकसित होता है। प्रत्येक उद्वर्ध (Villus) के मेसेनकाइमल कोर (Mesenchymal core) में धमनी-केशिका-शिरीय तंत्र (Arterio-capillary-venous system) 21वें दिन पूर्ण हो जाता है। यह अंततः कायिक वृंत (Body stalk) से होकर अंतःभ्रूणीय संवहनी-तंत्र (Intraembryonic vascular system) के साथ संबंध स्थापित करता है।

इसके साथ-साथ गर्तिका स्थान (Lacunar spaces) भी एक दूसरे के साथ संप्रवाही (Confluent) बन जाते हैं तथा तृतीय-चतुर्थ (3rd-4th) सप्ताह तक बहुकेन्द्रक (Syncytium) द्वारा स्तरित (Lined) तथा मातृक द्रव द्वारा पूरित (Filled) एक बहुकोष्ठीय घानी (Multilocular receptacle) का निर्माण होता है। यह स्थान भावी अंतराउद्वर्धी स्थान (Intervillous space) बन जाता है। जैसे ही भ्रूण का वर्धन अग्रसर होता है, पतनिका संपुटीय (Decidua capsularis) 6 सप्ताह में पतला होता है तथा भ्रूणीय क्षेत्र में दोनों, उद्वर्ध तथा गर्तिका स्थान (Villi and lacunar spaces) विलुप्त (Obliterated) हो जाते हैं तथा चिकना जरायु (Chorion leave) बन जाता है। तथापि (However), इसकी क्षतिपूर्ति (a) पतनिका आधारीय (Decidua basalis) की प्रचुर वृद्धि तथा प्रचुर-उद्भवन (Proliferation) और (b) भ्रूणीय छोर में जरायु-उद्वर्ध (Chorionic villi) के प्रचुर विभाजन और उपविभाजन (Chorion frondosum) द्वारा होती है। ये दोनों अर्थात् जरायु पर्णाकार (Chorion frondosum) और पतनिका आधारीय द्वारा पृथक अपरा (Discrete placenta) का निर्माण होता है। यह षष्ठ (6th) सप्ताह में आरंभ होता है तथा द्वादश (12th) सप्ताह तक निर्माण पूर्ण हो जाता है। देखें चित्र 3.1।

शोडश (16th = सोलहवाँ) सप्ताह के अंत तक अंतरा-उद्वर्धी स्थान (Intervillous space) के प्रसार के साथ जरायु-उद्वर्ध (Chorionic villi) के वर्धन (Growth) के कारण अपरा की मोटाई तथा परिधि का वर्धन होता है। इसके बाद उसकी मोटाई में अल्पवृद्धि होती है परन्तु परिधि का वर्धन पूर्णगर्भावधि (Term) तक होता है।

पूर्णगर्भावधि पर अपरा (Placenta at Term)

सकल (या कुल) संरचना (Gross anatomy): पूर्णगर्भावधि पर अपरा लगभग गोलाकार डिस्क के समान होती है जिसका व्यास 15–20 cm तथा मोटाई केन्द्र पर लगभग 2.5 cm होती है। यह किनारे (Edge) की ओर पतली होती है। स्पर्श करने पर यह स्पंजी लगती है तथा इसका भार लगभग 500 gm होता है। इसका शिशु के भार से अनुपात पूर्णगर्भावधि पर 1:6 होता है तथा यह गर्भाशयी दिवाल (Uterine cavity) के लगभग 30% स्थान पर रहती है। इसमें दो सतहें-भ्रूणीय (Fetal) तथा मातृक (Maternal) और एक परिधीय किनारा (Peripheral margin) होता है।

भ्रूणीय सतह (Fetal surface): भ्रूणीय सतह चिकने और चमकीले उल्व (Amnion) द्वारा आच्छादित (Covered) होती है तथा इसके केन्द्र या उसके निकट नाभिक-रज्जु (Umbilical cord) संलग्न रहती है। उल्व के नीचे नाभिका वाहिका (Umbilical vessels) की शाखाएँ दृश्यमान होती हैं क्योंकि ये रज्जु के अन्तर्वेशन (Insertion) से प्रसारित होती हैं। (देखें चित्र 3.2)।

JAYPEE BROTHERS

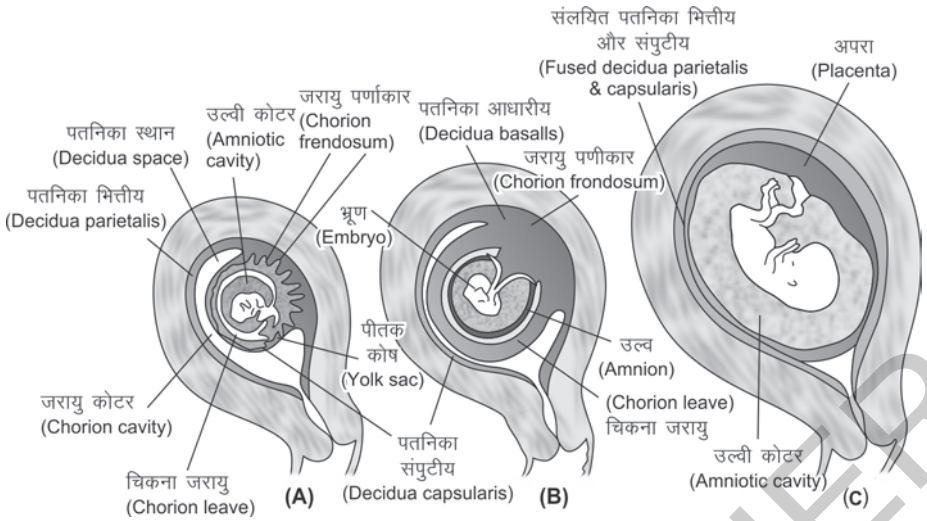

चित्र (Fig.) 3.1: उल्वी कोटर (Amniotic cavity), जरायु-कोटर (Chorionic cavity) तथा गर्भाशयी कोटर (Uterine cavity) का क्रमिक अवस्थाओं (Successive stages) में संबंध का आरेखीय प्रदर्शन (Diagrammatic representation): (A) अष्टम (8th) सप्ताह के अंत में, (B) पिछली अवधि (Last period) के बाद दशम (10th) सप्ताह तथा (c) द्वादश (12th) सप्ताह के अंत में।

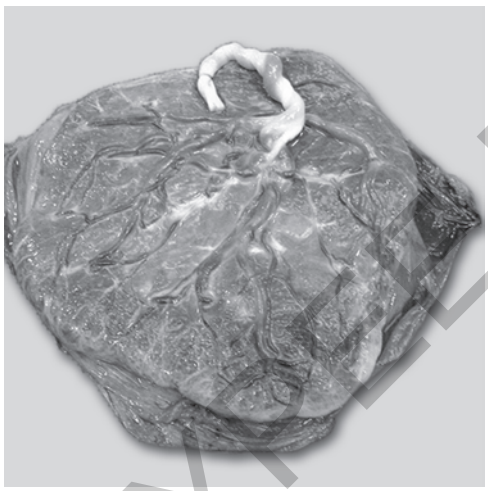

चित्र (Fig.) 3.2: अपरा की भ्रूणीय सतह (Fetal surface of the placenta) जिसमें नाभिका-वाहिकाओं (Umbilical vessels) का शाखा-विस्तार (Ramification) के साथ संलग्न नाभिका-रज्जु (Umbilicord) का प्रदर्शन है।

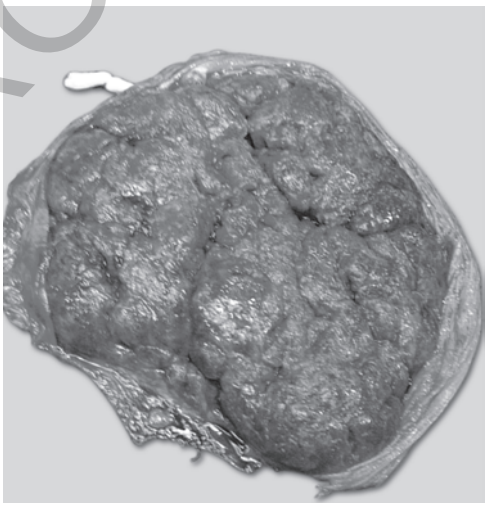

चित्र (Fig.) 3.3: अपरा की मातृक सतह (Maternal surface of the placenta) जिसमें विदरों (Fissures) द्वारा सीमित स्तवक (Cotyledons) के साथ रूक्ष आकृति (Shaggy look) का प्रदर्शन है।

रज्जु (Cord) का अन्तर्वेशन को छोड़कर अधोस्थित जरायु (Underlying chorion) से उल्व (Amnion) का विशल्कन (Peel off) हो सकता है। पूर्णगर्भावधि पर अपरा का लगभग चार-पंचम (80%) भाग भ्रूणीय मूल (Fetal origin) का होता है।

मातृक सतह (Maternal surface): मातृक सतहरूक्ष (Roughरूखड़ा) और स्पंजी (Spongy) होता है (देखें चित्र 3.3)। मातृक रक्त इसे फीका लाल रंग प्रदान करता है। घुसर-सा (Greyish), कुछ रूक्ष पतली सतह जो पतनिका आधारीय (Decidua basalis) का अवशेष (Compact and spongy layer = सघन और स्पंजी परत) होती है, अपरा के साथ आ गयी है, दृश्यमान् हो सकती है। मातृक सतह को 15–20 उत्तल बहुभुजीय क्षेत्रों (Convex polygonal areas) में विभाजित किया जाता है जिसे पिण्डक (Lobes) या स्तबक (Cotyledons) कहा जाता है जो विदर (Fissures) द्वारा सीमित होता है।

प्रत्येक विदर में पतनिका पट (Decidua septum) रहता है। अनेक लघु घूसर-सा धब्बे (Greyish spots) दृश्यमान् (Visible) होते हैं जो अपक्षयित (Degenerated) क्षेत्रों में कैल्सियम का निक्षेपण (Deposition) के कारण होता है जिसका कोई नैदानिक (Clinical) महत्त्व नहीं है। अपरा का मातृक भाग

JAYPEE BROTHERS

कुल अपरा का एक-पंचम (One-fifth, 20%) भाग से कम नहीं होता है। केवल अंतरा-उदवर्धी स्थान (Intervillous space) में रक्त तथा पतनिका आधारीय (Decidua basalis) मातृक मूल (Maternal origin) के होते हैं।

किनारा (Margin): अपरा के परिधीय किनारे को संलयित (Fused) आधारीय तथा जरायु (Basal and chorionic) प्लेट द्वारा सीमित किया जाता है जो चिकने जरायु (Chorion leave) तथा उल्व (Amnion) के साथ निरंतर होता है। अनिवार्यतः जरायु और अपरा एक संरचना (Structure) होते हैं परन्तु जरायु (Chorion) का एक विशेषीकृत (Specialised) भाग अपरा होती है।

संलग्न (Attachment): अपरा प्रायः गर्भाशय के पिण्ड (Body of the uterus) के ऊपरी भाग के साथ संलग्न होती है जो समान आवृत्ति (Frequency) के साथ अग्र या पश्च दिवाल के निकट बुघ्न (Fundus) का अतिक्रमण (Encroach) करती है। गर्भाशयी दिवाल के साथ संलगन स्थिरण उद्वर्ध (Anchoring villi) के कारण प्रभावी होता है जो आधारीय प्लेट के साथ जरायु-प्लेट को जोड़ता है तथा किनारे पर चिकना जरायु के साथ संलयित पतनिका संपुटीय तथा भित्तीय (Fused deciduas capsularis and vera) द्वारा भी जोड़ा जाता है।

पृथक्करण (Seperation): शिशु के जन्म के बाद अपरा पृथक (या अलग) हो जाती है तथा पृथक्करण की रेखा पतनिका स्पंजी (Decidual spongiosum) से होकर होती है।

संरचना (Structures)

अपरा आंतरिक रूप से (भ्रूणीय पहलू) उल्वी झिल्ली (Amniotic membrane) तथा जरायु-प्लेट (Chorionic plate) द्वारा सीमित होती है। बाहरी रूप से (मातृक पहलू = Maternal aspect) आधारीय प्लेट द्वारा सीमित होती है और इन दो के बीच अंतरा-उद्वर्धी स्थान रहता है जिसमें वृंत उद्वर्ध (Stem villi) और उनकी शाखाएँ होती हैं तथा स्थान मातृक रक्त से भरा होता है। देखें चित्र 3.4।

उल्वी झिल्ली (Amniotic membrane): इसमें घनाकार उपकला (Cubical epithelium) की एक एकल परत होती है जो निकटवर्ती जरायु-प्लेट (Chorionic plate) के साथ ढ़ीला रूप से संबद्ध (या संलग्न=Attached) होती है। अपरा का निर्माण में यह कोई हिस्सा (या भाग) नहीं लेती है।

जरायु प्लेट (Chorionic plate): अन्दर से बाहर की ओर (From within outwards), इसमें निम्नलिखित होते हैं – (1) आद्य मेसेनकाइमीय ऊतक (Primitive mesenchymal tissue) जिसमें नाभिका-वाहिकाओं (Umbilical vessels) की शाखाएँ होती हैं, (2) कोशिका-बीजपोषक (Syncytiotrophoblast)।

प्लेट से वृंत उद्वर्ध (Stem villi) उत्पन्न होते हैं जो जरायु-पतनिका स्थानों की आंतरिक सीमा-रेखा (Inner boundary of the chorio-decidual spaces) का निर्माण करते हैं।

आधारिक प्लेट (Basal plate): इसमें बाहर से अंदर की ओर निम्नलिखित संरचना होती है – (1) पतनिका आधारीय (Decidua basalis) की सघन और स्पंजी परत, (2) कोशिका-बीजपोषक खोल (Cytotrophoblastic shell) और पतनिका के मिलन-स्थल (Junction) पर बाहरी बहुकेन्द्रक बीजपोषक (Syncytiotrophoblast) का फाइब्रिन-अपक्षय (Fibrinoid degeneration) की निटाबुच परत (Nitabuch's layer), (3) कोशिका-बीजपोषक खोल (Cytotrophoblastic shell). (4) बहुकेन्द्रक-बीजपोषक (Syncytiotrophoblast). देखें चित्र 3.5 व 3.6।

गर्भाशयी वाहिकाओं (Uterine vessels) की सर्पिल (Spiral) शाखाओं द्वारा आधारिक प्लेट को छेदित किया जाता है जिससे होकर मातृक रक्त

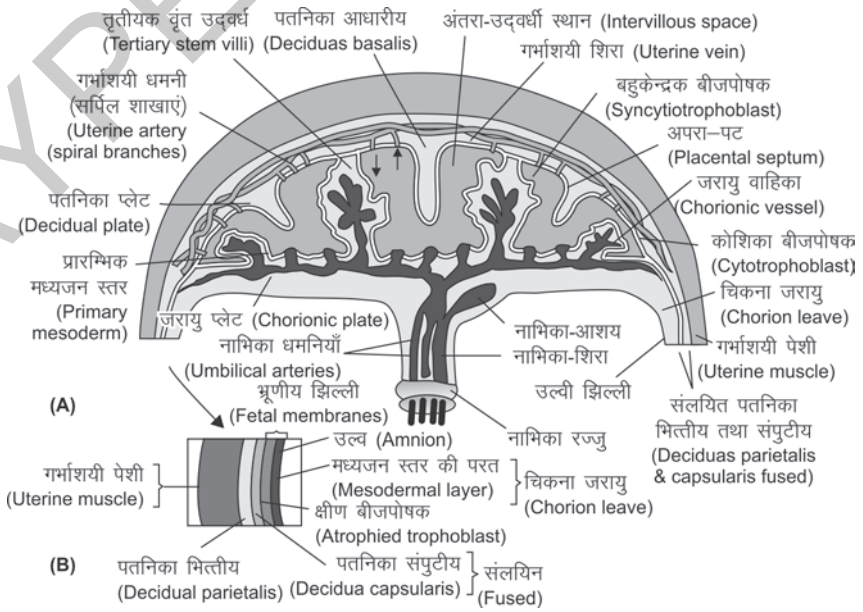

चित्र (Fig.) 3.4: (A) पूर्णगर्भावधि पर अपरा की संरचना (Structure of placenta at term), (B) पतनिका के सापेक्ष झिल्ली की संरचना (Structure of the membranes in relation to deciduas) का आरेखीय प्रदर्शन।

JAYPEE BROTHERS

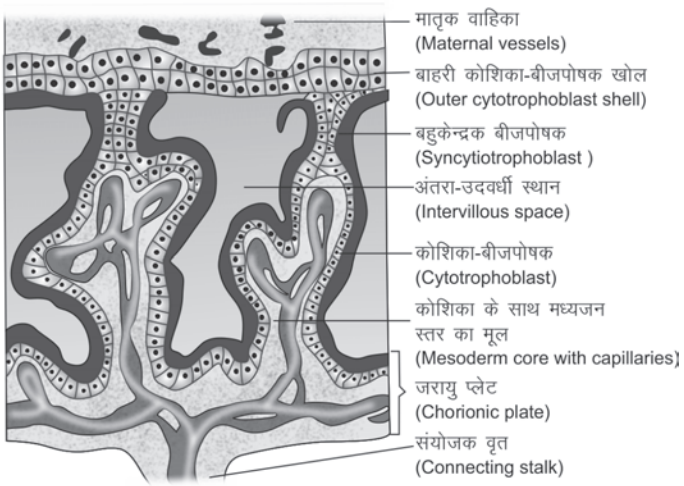

चित्र (Fig.) 3.5: वृंत उद्वर्ध का आरेखीय प्रदर्शन (Schematic representation) जिसमें आधारीय प्लेट (Basal plate) के साथ जरायु प्लेट (Chorionic plate) का संयोजन होता है।

अंतरा-उद्वर्धी (Intervillous) स्थानों में बहता है। क्षेत्रों पर अपरा-या पतनिका-पट (Placental or decidual septa) आधारिक प्लेट से अंतरा-उद्वर्धी स्थानों में प्रक्षेपित होते हैं परन्तु वे जरायु-प्लेट (Chorionic plate) पर पहुँचने में विफल होते हैं। पट (Septum) में पतनिका के अवयन (Decidual elements) होते हैं जो बीजपोषक कोशिकाओं (Trophoblastic cells) द्वारा आच्छादित होते हैं। पटों के बीच क्षेत्रों को पिण्डक (Lobes) या स्तबक (Cortyledons कॉर्टिलीडन) कहा जाता है जिसे मातृक सतह से अवलोकन किया जाता है जिसकी संख्या 15–20 होती है।

अंतरा-उद्वर्धी स्थान (Intervillous space): यह आंतरिक किनारे पर जरायु-प्लेट द्वारा बंधा हुआ होता है तथा बाहरी किनारा आधारिक प्लेट द्वारा बंधा होता है। परिधि पर दो प्लेटों के संलयन (Fusion) द्वारा यह सीमित होता है। यह सभी किनारों पर आंतरिक रूप से बहुकेन्द्रक-बीजपोषक (Syncytiotrophoblast) द्वारा स्तरित होता है मंद प्रवाहित रक्त द्वारा भरा होता है। असंख्य शाखन उद्वर्ध (Villi) जो वृंत उद्वर्धों (Stem villi) से उत्पन्न होते हैं, वे अंतरा-उद्वर्धी स्थान से प्रक्षेपित होते हैं तथा इसकी मुख्य सामग्री बनाते हैं। देखें चित्र 3.4(A) तथा 3.5।

वृंत उद्वर्ध (Stem villi): ये उद्वर्ध जरायु-प्लेट (Chorionic plate) से उत्पन्न होते हैं तथा आधारिक प्लेट तक विस्तारित होते हैं। क्रमिक विकास से प्रारंभिक, द्वितीयक तथा तृतीयक (Primary, secondary and tertiary) उद्वर्धों का निर्माण होता है (देखें चित्र 3.6) । अपरा की कार्यात्मक इकाई को भ्रूणीय स्तबक (Fetal cotyledon) या प्लेसेन्टोम (Placentome) कहा जाता है जो दीर्घ प्रारंभिक वृंत उद्वर्ध (Major primary stem villus) से प्राप्त होता है। ये दीर्घ वृंत उद्वर्ध (Villi) नीचे की ओर अंतरा-उद्वर्ध स्थान से होकर जाते हैं तथा आधारिक प्लेट पर रूक जाते हैं (देखें चित्र 3.5)। कार्यात्मक उपइकाई (Function subunit) को एक पिण्डिका (Lobula या खण्डक) कहते हैं जो तृतीयक वृंत उद्वर्ध (Tertiary stem villi) से प्राप्त होती है। मानव-अपरा में लगभग 60 वृंत उद्वर्ध होते हैं। इस प्रकार प्रत्येक स्तबक (कोटिलीडोन, कुल संख्या 15–29) में 3–4 दीर्घ वृंत उद्वर्ध (Major stem villi) होते हैं। उद्वर्ध अपरा की कार्यात्मक इकाई होता है। विनिमय (Exchange) के लिए कुल उद्वर्ध सतह 4 से लेकर 14 वर्गमीटर (sq.m) के बीच होती है। उद्वर्धों के अंदर भ्रूणीय केशिका-तंत्र (Fetal capillary system) लगभग 50 km दीर्घ (Long) होता है। इस प्रकार जबकि कुछ उद्वर्ध अपरा (Placenta) को पतनिका (Decidua) के साथ बाँधते हैं, बहुमत संख्या अंतरा-उद्वर्धी स्थान (Intervillous space) में स्वतंत्र होते हैं जिसे पोषक उद्वर्ध (Nutritive villi) कहा जाता है। शाखन उद्वर्ध के अंदर रक्तवाहिका (Blood vessels) निकटवर्ती के साथ शाखा-मिलन नहीं करती है।

अंतिम उद्वर्ध की संरचना (Structure of a terminal villus): प्रारंभिक अपरा (Early placenta) में प्रत्येक अंतिम उद्वर्ध में बाहर से अंदर की ओर निम्नलिखित संरचना होती है:– (1) बाहरी बहुकेन्द्रक-बीजपोषक (Outer syncytiotrophoblast), (2) कोशिका बीजपोषक (Cytotrophoblast), (3) आधार झिल्ली (Basement membrane) (4) केन्द्रीय पीठिका (Central stroma) जिसमें भ्रूणीय केशिका (Fetal capillaries), मेसेनकाइम की कोशिका (Mesenchymal cells), संयोजी ऊतक (Connective tissue) तथा कुछ भक्षकाणु कोशिका (Phagocytic or Hofbaurer cells) होते हैं।

पूर्णगर्भावधि अपरा (Term placenta) में बहुकेन्द्रक बीजपोषक (Syncytiotrophoblast) भ्रूणीय केशिकाओं के उपरिशायी (Overlying) स्थानों पर अपेक्षाकृत पतला होता है तथा विस्तृत अंतर्द्रव्यी जालिका (Endoplasmic reticulum) युक्त अन्य क्षेत्रों पर अधिक घना होता है। पहला

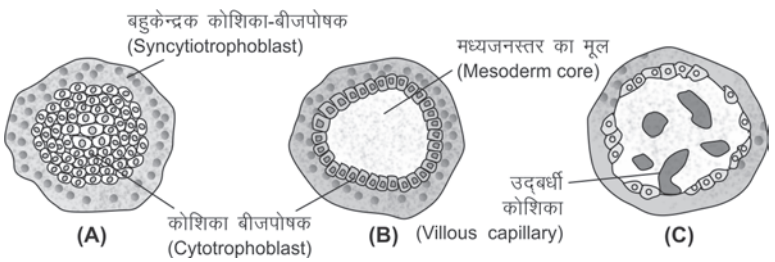

चित्र (Fig.) 3.6: संक्षित आरेख (Schematic diagram) जिसमें (A) प्रारंभिक (Primary), (B) द्वितीयक (Secondary) तथा (C) तृतीयक (Tertiary) उद्वर्ध (Villus) के विकास का प्रदर्शन है।

JAYPEE BROTHERS

(पतला) स्थान सम्भवतः स्थानांतरण के लिए स्थल तथा बाद (घना) स्थान संश्लेषण का स्थल (Site for synthesis) होता है। कोशिका-बीजपोषक (साइटोट्रोफोब्लास्ट) अपेक्षाकृत छितराया हुआ (Sparse या अल्प) होता है। आधार झिल्ली अधिक सघन हो जाती है। पीठिका में अवयवों और कुछ हॉटबॉअर कोशिकाओं (Hotbauer cells) के साथ विस्फारित वाहिकाएँ (Dilated vessels) होती हैं (देखें चित्र 3.11)। हॉटबॉअर कोशिका गोलकोशिका (देखें चित्र 3.11) जो भक्षकाणु-क्रिया (Phagocytosis या कोशिकानाशन) में सक्षम होती है तथा अपरा से होकर पार करके मातृक प्रतिरक्षी (Maternal antibodies) को पकड़ (या अपने में फँसा) सकती है। इन कोशिकाओं में IGG सतह की ग्राही (Surface receptors) होती है तथा वर्ग II MHC अणु को व्यक्त कर सकता है। [MHC=Major histocompatibility complex=दीर्घ ऊतक संगतता संकुल]।

अपरा का रक्त परिवहन (Placental Circulation)

अपरा के रक्तपरिवहन में दो तंत्रों में रक्त का स्वतंत्र परिवहन (Circulation) होता है – (1) गर्भाशय-अपरा रक्त परिवहन (Uteroplacental circulation) तथा (2) भ्रूण-अपरा रक्त-परिवहन (Feto-placental circulation).

गर्भाशय-अपरा रक्त-परिवहन (Utero-placental circulation): (मातृक रक्तपरिवहन=Maternal circulation)**—**इसका संबंध अंतरा उद्‌वर्धी (Intervillous) स्थान से होकर मातृक रक्त का परिवहन के साथ होता है। एक पूर्ण विकसित अपरा (Mature placenta) में रक्त का लगभग 500 ml आयतन होता है, 350 ml रक्त उद्‌वर्ध तंत्र (Villi system) में होता है तथा 150 ml रक्त अंतरा उद्‌वर्धी स्थान पर रहता है। चूँकि अंतरा उद्‌वर्धी रक्त पूर्णगर्भावधि पर (At term) 500-600 ml प्रतिमिनट बहता है, अतः अंतरा-उद्‌वर्धी स्थान का रक्त प्रतिमिनट लगभग 3 से 4 बार पूर्णतः प्रतिस्थापित (Replaced) होता है। उद्‌वर्ध (Villi) अपने पोषण (Nutrition) के लिए मातृक रक्त (Maternal blood) पर आश्रित होता है। इस प्रकार जरायु-उद्‌वर्ध (Chorionic villi) के लिए भ्रूण (Fetus) के मृत होने के बाद भी जीवित (या बना) रहना (Survive) सम्भव होता है। अंतरा उद्‌वर्धी स्थान के अंदर दबाव गर्भाशयी शिथिलन (Uterine relaxation) के दौरान लगभग 10-15 mm Hg तथा गर्भाशयी संकुचन (Contraction) के दौरान 30-50 mm Hg होता है। इसके विपरीत भ्रूणीय केशिका (Fetal capillaries) का उद्‌वर्ध में दबाव 20-40 mm Hg होता है।

धमनी का रक्त परिवहन (Arterial circulation): लगभग 120-200 सर्पिल धमनी (Spiral arteries) आधारिक प्लेट में अनेक स्थलों का छिद्रण द्वारा अंतरा-उद्‌वर्धी (Intervillous) स्थान में खुलती है। सामान्यतः गर्भ के 12 सप्ताह के अंदर आरम्भ में सर्पिल धमनियों से लेकर अंतःपतनिका भाग (Intradecidual portion) तक कोशिका-बीजपोषक (Cytotrophoblastic) का आक्रमण होता है। इसमें न केवल अंतःस्तरीय परत (Endothelial lining) का प्रतिस्थापन होता है बल्कि पेशी-लचीला माध्यम (Musculoelastic media) भी नष्ट होता है जो फाइब्रिन-सामग्री द्वारा प्रतिस्थापित होता है। 12–16 सप्ताह के बीच बीजपोषक (Trophoblast) का द्वितीय आक्रमण होता है जो गर्भाशय पेशीस्तर (Myometrium) के अंदर अरीय धमनियों (Radial arteries) तक विस्तारित होता है। इस प्रकार सर्पिल (Spiral) धमनी वृहत छिद्र की गर्भाशय-अपरा धमनी (Uteroplacental arteries) में परिवर्तित हो जाती है। इसका वास्तविक प्रभाव धमनियों का नलिकाकरण (Funnelling) है जो रक्त के दबाव को अंतरा उद्‌वर्धी (Intervillous) स्थान में पहुँचने के पहले 70-80 mm Hg तक कम कर देता है। इस प्रकार यह रक्त प्रवाह को बढ़ाता है।

शिरीय निकास (Venous drainage): अंतरा-उद्‌वर्धी स्थान (Intervillious space) के शिरीय रक्त का निकास गर्भाशय शिराओं (Uterine veins) से होकर होता है जो आधारिक प्लेट को अनियमित रूप से धमनी के समान छेदन करती है। गर्भाशय-अपरा का रक्त-परिवहन की यह धारणा रामजे और सहकर्ता (Ramsey and co-workers) (1963, 1966) के अध्ययन पर आधारित है। अंतराउद्‌वर्धी रक्त गतिकी (Intervillous haemodynamics) का उल्लेख सारणी 3.1 में किया गया है।

अंतराउद्‌वर्धी स्थान में रक्त-परिवहन (Circulation in the inter villous space): दबाव के अधीन धमनीय (Arterial) रक्त अंतराउद्‌वर्धी स्थान पर पहुँचता है (देखें चित्र 3.8)। इसके जरायु-प्लेट (Chorionic plate) पर पहुँचने के बाद पार्श्विक छितराव (Lateral dispersion) होता है। रक्त प्रवाह को मिलाने और मन्द करने में उद्‌वर्ध (Villi) सहायता करता है। गर्भाशयी संकुचन द्वारा सहायता प्राप्त उद्‌वर्ध स्पंदन (Villi pulsation) द्वारा

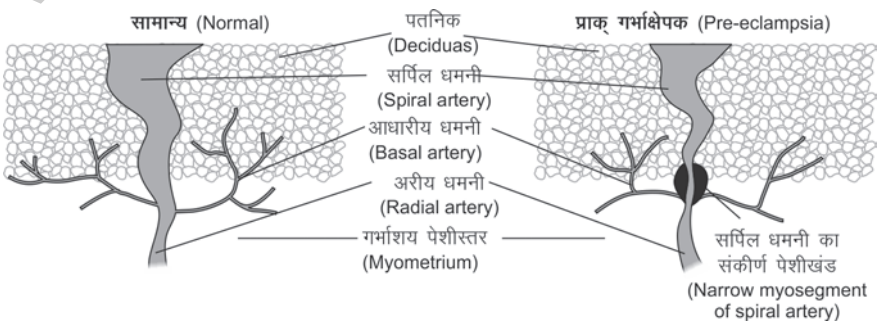

चित्र (Fig.) 3.7: सामान्य तथा प्रक्‌गर्भाक्षेपकी गर्भावस्था में अपरा-स्थल पर सर्पिल धमनिका
(Spiral arterioles at the placental site in normal and pre-eclamptic pregnancies)

JAYPEE BROTHERS

सारणी (Table) 3.1: अंतराउद्वर्धी रक्तगति का सारांश
(Summary of intervillous hemodynamics)

पूर्ण विकसित अपरा (Mature placenta) में रक्त का आयतन	= 500 ml
अंतराउद्वर्धी स्थान (Intervillous space) में रक्त का आयतन	= 150 ml
अंतराउद्वर्धी स्थान में रक्त का प्रवाह (Blood flow)	= 500-600 ml/मिनट
अंतराउद्वर्धी स्थान में दबाव (Pressure):	
– गर्भाशयी संकुचन (Uterine contraction) के दौरान	= 30.50 mm Hg
– गर्भाशयी शिथिलन (Uterine relaxation) के दौरान	= 10.15 mm Hg
गर्भाशयी धमनी (Artery) की आपूर्ति में दबाव	= 70.80 mm Hg
गर्भाशयी शिरा (Vein) का निकास में दबाव	= 8 mm Hg

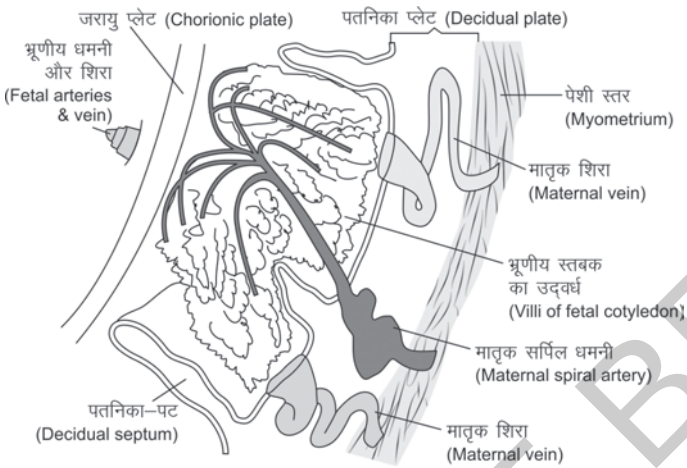

चित्र (Fig.) 3.8: एक अंतराउद्वर्धी स्थान का आरेख (Diagram of an intervillous space) जिसमें अंतराउद्वर्धी रक्त परिवहन (Intervillous circulation) का प्रदर्शन किया गया है।

हल्के विलोडन (Stirring) प्रभाव से रक्त के आधारिक प्लेट की ओर पलायन (Migration) में सहायता मिलती है और वहाँ से गर्भाशयी शिरा (Uterine vein) तक। कभी-कभी अंतराउद्वर्धी रक्तपरिवहन (Intervillous circulation) में बहुकेन्द्रकी अंकुर (Syncytial sprouts) मुक्त होते हैं तथा मातृक रक्तपरिवहन (Maternal circulation) से होकर फुफ्फुस (Lungs) में जाते है जहाँ वे अपक्षय (Lysis) द्वारा लुप्त हो जाते हैं। 24 घंटे में मातृक रक्त में लगभग एक लाख (100,000) बहुकेन्द्रकी अंकुर परिसंचरित (Circulate) होते हैं।

धमनीय (Arterial) रक्त का निकटवर्ती शिरीय मार्ग (Venous channels) में लघु परिपथ (Short circuit) को गर्भाशय अंतःस्तरीय (Endometrial) धमनियों का वर्धित दबाव रोकता है तथा रक्त को जरायु (Chorionic) – प्लेट की ओर धारा (Jets या टोंटी) में संचालित करता (या धकेलता) है। गर्भाशयी संकुचन के दौरान शिराएँ (Veins) अवरूद्ध हो जाती हैं परन्तु धमनीय रक्त को अंतराउद्वर्ध (Intervillous) स्थान पर धकेला जाता है, जबकि गर्भाशय शिथिलन (Relaxation) में शिरीय निकास (Venous drainage) की सुविधा होती है। यह इस तथ्य से निष्पादित होता है कि सर्पिल धमनी (Spiral arteries) लम्ब (सीधी) होती हैं तथा शिराएँ गर्भाशयी दिवाल के समानान्तर होती हैं। इस प्रकार संकुचन (Contraction) के दौरान विनिमय (Exchange); के लिए रक्त का वृहत् आयतन उपलब्ध होता है, यद्यपि प्रवाह की गति कम होती है। अंतराउद्वर्धी स्थान पर रक्त के स्कंदन होने से बीजपोषक (Trophoblast) की कुछ फाइब्रिन-क्षयी (Fibrinolytic) किण्वक क्रियाशीलता (Enzyme activity) रोकती है।

भ्रूण-अपरा का रक्तपरिवहन (Feto-placental circulation): दो नाभिका-धमनी अशुद्ध रक्त को भ्रूण (Fetus) से वहन करती है। वे उल्व (Amnion) के नीचे जरायु-प्लेट (Chorionic plate) में प्रवेश करती हैं तथा प्रत्येक (धमनी) अपरा के अर्धमभाग को आपूर्ति करती है। धमनी लघु शाखाओं में विभाजित होती हैं जो जरायु उद्वर्ध के वृंत (Stems of the chorionic villi) में प्रवेश करती हैं। प्रत्येक क्रमशः संगत (Corresponding) उद्वर्ध की प्रारंभिक, द्वितीयक और तृतीयक वाहिकाओं (Primary, secondary and tertiary vessels) में विभाजित होती है। रक्त का बहाव संगत शिरीय मार्ग में होता है जो या तो सिरे की केशिका-जालिका (Terminal capillary networks) से होकर या पार्श्वपथ (Shunts) से होकर होता है। देखें चित्र 3.9।

इसके आसपास मातृक और भ्रूणीय रक्त धारा का बहाव होता है परन्तु विपरीत दिशा में। इस विपरीत धारा प्रवाह से माता और भ्रूण के बीच सामग्री के विनिमय की सुविधा मिलती है। उद्वर्ध के केशिका-दबाव (Villus capillary pressure) में 20 से लेकर 40 mm Hg तक की भिन्नता होती है। अपरा (Placenta) से होकर भ्रूणीय रक्तप्रवाह लगभग 40 ml प्रति मिनट होता है। इसकी मुख्य सुविधा भ्रूणीय हृदय (Fetal heart) की पम्प-क्रिया द्वारा प्राप्त होती है।

अपरा की झिल्ली (Placental membrane) [अपरा-अवरोध (Placental barrier)]: मातृक और भ्रूणीय रक्त की निकटता के बावजूद इन दो रक्तों में कोई मिश्रण (Mixing) नहीं होता है। इन दोनों को ऊतक (Tissues) पृथक रखता है जिसे अपरा की झिल्ली या अवरोध कहा जाता है प्रारंभिक गर्भावस्था (Early pregnancy) में इसमें (1) बहुकेन्द्रक बीजपोषक (Syncytiotrophoblast), (2) कोशिका बीजपोषक (Cytotrophoblast), (3) आधार झिल्ली (Basement membrane) (4) पीठिका-ऊतक (Stromal tissue)

JAYPEE BROTHERS

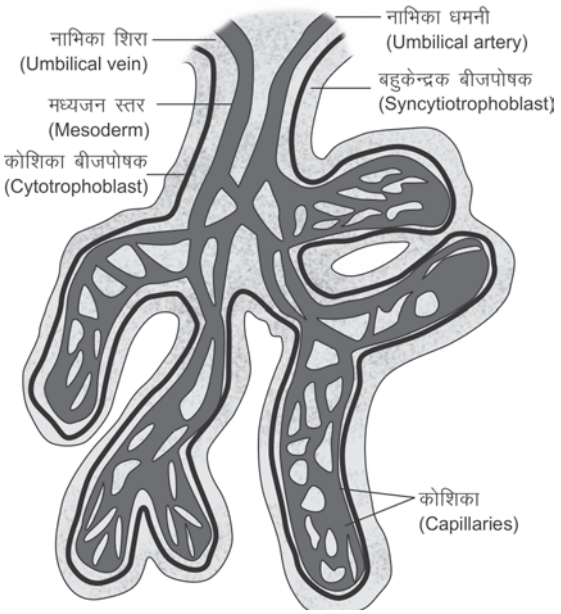

चित्र (Fig.) 3.9: संक्षिप्त आरेख (Schematic diagram) जिसमें उद्वर्ध (Villi) में केशिकाओं (Capillaries) की सिरा-जालिका (Terminal networks) का प्रदर्शन है।

सारणी (Table) 3.2: भ्रूणीय रक्त गतिकी का सारांश
(Summary of fetal hemodynamics)

अपरा से होकर भ्रूणीय रक्त का प्रवाह (Fetal blood flow through the placenta)	400 ml/minute	
नाभिका-धमनी में दबाव (Pressure in the umbilical artery)	60 mm Hg	
नाभिका-शिरा में दबाव (Pressure in the umbilical vein)	10 mm Hg	
उद्वर्ध में भ्रूणीय केशिका का दबाव (Fetal capillary pressure in villi)	20-40 mm Hg	
	नाभिका-धमनी (Umb. artery)	नाभिका-शिरा (Umb. Vein)
O_2 की सृतृप्ति (Saturation)	50-60%	70-80%
PO_2	20-25 mm Hg	30-40 mm Hg

तथा (5) भ्रूणीय केशिका-दिवाल का अंतःस्तर (Endothelium of the fetal capillary wall) उसकी आधार-झिल्ली के साथ। यह लगभग 0.025 mm मोटी होती है। देखें चित्र 3.10।

पूर्णगर्भावधि के निकट (Near term), बहुकेन्द्रकी परत (Syncytial layer) का क्षीणन (Attenuation) होता है। उद्वर्ध (Villus) को छितराया हुआ कोशिका-बीजपोषक (Cytotrophoblast) तथा विस्फारित (Distended) भ्रूणीय केशिका (Fetal capillaries) लगभग भर देती है। उद्वर्ध के विशेषीकृत क्षेत्र

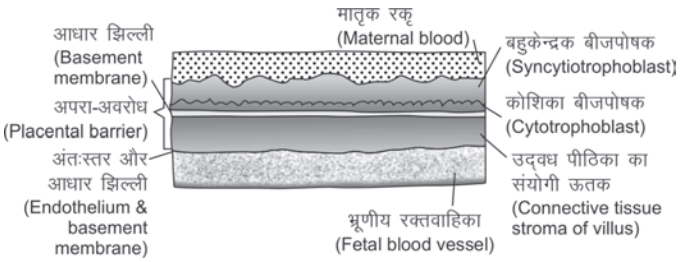

चित्र (Fig.) 3.10: अपरा-अवरोध की परतों का संक्षिप्त आरेखीय प्रदर्शन (Schematic diagram showing layers of placental barrier)

(Zones) बहुकेन्द्रकी बीजपोषक (Syncytiotrophoblast) पतला और अकेन्द्रकीय (Anuclear) होता है, उसे संवहनी-बहुकेन्द्रकी झिल्ली (Vasculo-syncytial membrane) कहते हैं। देखें चित्र 3.10. सिरा उद्वर्ध (Terminal villi) के ये पतले क्षेत्र-ऐल्फाक्षेत्र (Alphazones) गैस के विनिमय (Exchange) के लिए होते हैं। मोटा बीटा क्षेत्र (Betazones) हार्मोन संश्लेषण (Synthesis) के लिए होता है।

अपरा की वयावस्था (Placental Aging)

चूँकि अपरा का जीवन-काल (Life span) सीमित होता है, अतः जीर्णता (Senescence) के एक चिह्न के रूप में उसके अपक्षयी (Degenerative) परिवर्तन की संभावना होती है। वयवस्था प्रक्रिया (Ageing process) अंश (Degree) में भिन्न होती है तथा रुग्न (Morbid) प्रक्रिया से अंतर करना चाहिए जो कुछ रोगात्मक स्थितियों में अंग को प्रभावित कर सकती है। वयवस्था प्रक्रिया में दोनों, भ्रूणीय और मातृक अवयव (Fetal and maternal components) शामिल होते हैं।

उद्वर्ध में परिवर्तन (Villi changes): पूर्णगर्भावधि (Term) की ओर गर्भावस्था को आगे बढ़ने से उद्वर्ध में निम्नलिखित परिवर्तन होते हैं (चित्र 3.11) (1) बहुकेन्द्रक (Syncytium) की मोटाई तथा बहुकेन्द्रकी गाँठों (Syncytial knots) के रूप का ह्रास (Syncytial knots=Aggregation of the syncytium in small areas on the sides of the villus) (2) लैंघन केशिका का आंशिक लोप (Partial disappearance of Langhan's cells), (3) पीठिका-ऊतक का ह्रास (Decrease in stromal tissue) जिसमें हॉटबॉअर कोशिका (Hotbouer cells) को भी शामिल किया जाता है। (4) कुछ वाहिकाओं (Vessels) का विलोपन (Obliteration) तथा केशिकाओं (Capillaries) का स्पष्ट विस्फारण (Dilation), (5) भ्रूणीय अंतःस्तर की आधार परत (Basement layer of the fetal endothelium) और केशिका बीजपोषक (Cytotrophoblast) का मोटा होना तथा (6) उद्वर्ध की सतह पर फाइब्रिन का जमाव (Deposition of fibrin)।

पतनिका में परिवर्तन (Decidual changes): फाइब्रिनाभ अपक्षय (Fibrinoid degeneration) का एक क्षेत्र होता है जहाँ बीजपोषक कोशिका (Trophoblast cells) [जो बहुकेन्द्रक (Syncytium) को आच्छादित होती है] पतनिका से मिलती है। इस क्षेत्र को निटाबुच परत (Nitabuch layer) कहते हैं। यह परत ट्रोफोब्लास्ट द्वारा पतनिका पर और अधिक आक्रमण को रोकती है। अपरा ऐक्रिटा (Placenta accrete) में झिल्ली (Membrane) अनुपस्थित (Absent) होती है।

JAYPEE BROTHERS

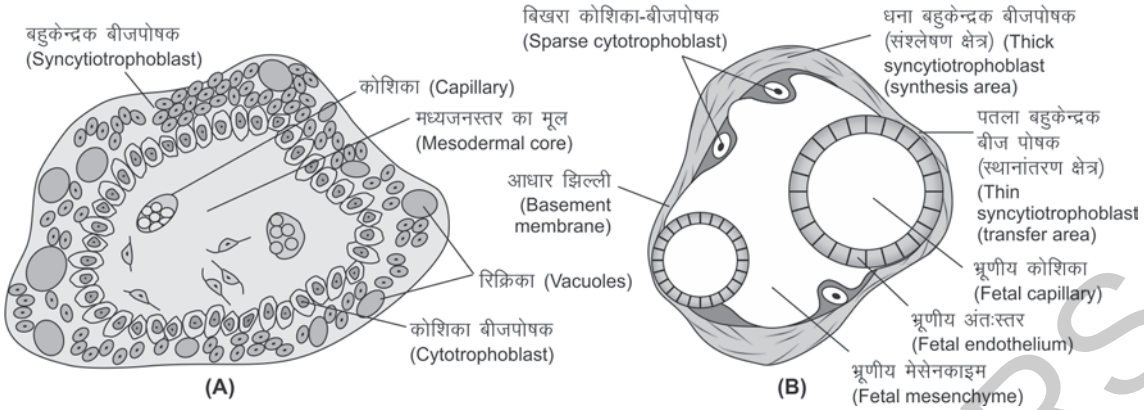

चित्र (Fig.) 3.11: एक उद्‌वर्ध (Villus) का (A) प्रारंभिक महीना (Early month) तथा (B) पूर्ण गर्भावधि के निकट (Near term) का अनुप्रस्थ खण्ड (Transvere section) का संक्षिप्त आरेखीय प्रदर्शन (Schematic diagram showing)

अंतराउद्‌वर्धी स्थान (Intervillous space): बहुकेन्द्रक (Syncytium) जो उद्‌वर्धों (Villi) को आच्छादित करता है तथा पतनिका (Decidua) का अंतरा-उद्‌वर्धी स्थान में विस्तारित होता है, में फाइब्रिनाभ (Fibrinoid) अपक्षय होता है तथा एक पिण्ड (Mass) का निर्माण करता है जो परिवर्तनशील संख्या में उद्‌वर्धों (Villi) को फँसा लेता है। इन्हें श्वेत सेघगलितांश (White infarcts) कहा जाता है जिसका आकार कुछ मिलीमीटर (mm) से लेकर 1 सेंटीमीटर (cm) या अधिक होता है। इस पर कैल्सीकरण (Calcification) या पुटी (Cyst) का निर्माण हो सकता है। अपक्षय (Degeneration) का यह प्रकार प्रायः अपरा के किनारे के निकट पाया जाता है। फाइब्रिन का असंगत जमाव हो सकता है जिसे रोहर धारी (Rohr's stria) कहते हैं। यह जमाव अंतराउद्‌वर्धी स्थान के तल पर होता है तथा स्थिरण उद्‌वर्धों (Fastening villi) को घेरता है।

अपरा का कार्य (Placental Function)

अपरा के मुख्य कार्य निम्नलिखित हैं –

(1) माता और भ्रूण (Fetus) के बीच पोषक पदार्थों (Nutrients) तथा अपशिष्ट उत्पादों (Waste products) को स्थानान्तरित करना। इस संदर्भ में इसके श्वसन (Respiratory), उत्सर्जन (Excretory) तथा पोषण (Nutritive) कार्य होते हैं।

(2) गर्भावस्था (Pregnancy) का अनुरक्षण (Maintain) करने के लिए आवश्यक हार्मोन (Hormones) तथा किण्वक (Enzymes) का उत्पादन करना या चयापचय (Metabolize) करना, (3) अवरोध कार्य (Barrier function) करना तथा (4) प्रतिरक्षात्मक कार्य (Immunological function) करना ।

अपरा के स्थानांतरण कार्य के लिए कारक (Factors for Placental Transfer Functions)

(1) द्रव्य के भौतिक गुण (Physical properties of the substance)

- अणुभार (Molecular weight): जितना कम अणु-भार होगा उतना ही अधिक स्थानांतरण होगा। जब अणु भार 1000 से अधिक होता है तब विसरण (Diffusion या प्रसार) अत्यधिक सीमित होता है।
- वसा घुलनशीलता (Lipid solubility): वसाप्रेमी (Lipophilic) पदार्थों का विसरण आसानी से होता है।
- ध्रुवीय (आयनित) पदार्थ (Polar ionized substances) अत्यल्प पार (Very little cross) करते हैं चाहे उनका अणुभार कुछ भी हो।

(2) अपरा झिल्ली (Placental membrane) का क्षेत्र (Area) और कार्यात्मक (Functional) सम्पूर्णता (Integrity)।

(3) विनिमय झिल्ली (Exchange membrane) के प्रत्येक किनोर पर रक्तप्रवाह की गति और सान्द्रता अनुपात (Rate of blood flow and concentration gradient)।

अपरा के पार द्रव्यों के स्थानांतरण में शामिल क्रियाविधि

(Mechanism involved in the transfer of substances across the placenta) निम्नलिखित हैं –

(1) सरल विसरण (Simple diffusion), (2) सुगमित विसरण या मध्यस्त वाहक (Facilitated diffusion or mediated carrier), (3) सक्रिय स्थानांतरण (Active transfer) [जो सान्द्रता प्रवणता (Concentration gradient) के विरूद्ध होता है], (4) अंतःकोशिका बहुलता (Endocytosis): अंतःकोशिकीय आशय (Intracellular vesicle) का निर्माण करने के लिए कोशिका झिल्ली (Cell membrane) का अंतर्वलन (Invagination) जिसमें कोशिका-बाह्य (Extracellular) द्रव होता है। (5) वहिःकोशिका बहुलता (Exocytosis)– कोशिका-बाह्य स्थान (Extracellular space) में आशय की मुक्ति। मातृक रक्तपरिवहन (Maternal circulation) से अंतःकोशिका बहुलता (Endocytosis) द्वारा इम्यूनोग्लोबुलिन (Immunoglobulin) IgG लिया जाता है तथा उसे वहिःकोशिका बहुलता से होकर भ्रूण (Fetus) में भेजा जाता है। (6) रिसाव (Leakage): अपरा-झिल्ली का विभंजन (Breaking the placental membrane)।

श्वसन कार्य (Respiratory function): यद्यपि भ्रूणीय श्वसन-गति का अवलोकन 11 सप्ताह के गर्भ में किया जा सकता है, इसमें गैस का विनिमय (Exchange) नहीं होता है। भ्रूणीय झिल्ली (Fetal membrane) के पार ऑक्सीजन

JAYPEE BROTHERS

का अंतर्ग्रहण (Intake) तथा कार्बनडाईऑक्साइड (CO_2) का वहिर्गमन (Output) सरल विसरण (Simple diffusion) द्वारा संपन्न (या निष्पादित) होता है। मातृक और भ्रूणीय रक्तपरिवहन के बीच विनिमय के लिए प्रेरक बल (Driving force) आंशिक दबाव प्रवणता (Pressure gradient) होती है। भ्रूण में ऑक्सीजन आपूर्ति का दर (Rate) 8 ml/kg/minute होता है जिसकी उपलब्धि 165–330 ml/min. के रज्जु रक्तप्रवाह (Cord blow flow) द्वारा होती है।

उत्सर्जन कार्य (Excretory function): भ्रूण (Fetus) से अपशिष्ट उत्पाद (Waste products) जैसे–यूरिया (Urea), यूरिक अम्ल (Uric acid) तथा क्रिएटिनिन (Creatinine) का उत्सर्जन मातृक रक्त में सरल विसरण द्वारा होता है।

पोषण कार्य (Nutritive function): भ्रूण अपना पोषक (Nutrients) मातृक रक्त से प्राप्त करता है और जब आहार (Diet) अपर्याप्त होता है तब ही मातृक ऊतक भण्डार (Maternal tissue storage) की क्षीणता (Depletion) होती है।

(i) ग्लूकोस (Glucose) जो ऊर्जा का मुख्य श्रोत होता है, वह सुगमित विसरण (Facilitated diffusion) द्वारा भ्रूण में स्थानान्तरित होता है। माता से भ्रूण में ग्लूकोस का स्थानान्तरण रैखिक (Linear) नहीं होता है। स्थानांतरण की गति घटती है जब मातृक ग्लूकोस की मात्रा में वृद्धि होती है। माता की अपेक्षा भ्रूण में ग्लूकोस की मात्रा (Level) कम होती है जिससे ग्लूकोस के भ्रूणीय उपयोग की तीव्र गति सूचित होती है।

(ii) वसा (Lipids) – भ्रूणीय वृद्धि और विकास के लिए वसा का स्थानांतरण झिल्ली के पार (Across the membrane) होता है या भ्रूण में इसका संश्लेषण (Synthesis) होता है। प्रारंभिक गर्भावस्था में माता से भ्रूण में ट्राइग्लिसराइड और वसीय अम्ल (Triglycerides and fatty acid) का सीधे वहन किया जाता है परन्तु बाद की गर्भावस्था में सम्भवतः भ्रूण में इसका संश्लेषण होता है। अनिवार्यतर (Non-essential) वसीय अम्ल की अपेक्षा अनिवार्य (Essential) वसीय अम्ल का अधिक स्थानांतरण होता है। प्रत्यक्ष (Direct) स्थानान्तरण के लिए कोलेस्ट्रॉल (Cholesterol) सक्षम होता है। इस प्रकार भ्रूणीय वसा में एक द्विश्रोत (Dual origin) होता है।

(iii) ऐमीनो अम्ल (Amino acids) – इसका स्थानांतरण सक्रिय (ऊर्जा आवश्यक) वहन द्वारा किण्वक-तंत्र (Enzymatic mechanism, viz ATPase=ऐडिनोसीन ट्राइफॉस्फैटेस) से होकर होता है। मातृक रक्त की अपेक्षा भ्रूणीय रक्त (Fetal blood) में ऐमीनो अम्ल की मात्रा अधिक होती है। कुछ प्रोटीन (IgG) अंतःकोशिका बहुलता (Endocytosis) की प्रक्रिया द्वारा पार करते हैं। भ्रूणीय प्रोटीन का संश्लेषण (Synthesis) स्थानांतरित ऐमीनो अम्ल से होता है जिसकी मात्रा (Level) माता से कम होती है।

(iv) जल और विद्युत् अपघट्य (Water and electrolytes): कुछ अपघट्य (इलैक्ट्रोलाइट) जैसे–सोडियम, पोटैशियम तथा क्लोराइड सरल विसरण (Diffusion) द्वारा भ्रूणीय झिल्ली (Fetal membrane) से होकर पार कर जाते हैं जब कि कैल्सियम, फॉस्फोरस तथा लौह (Iron) सक्रिय वहन द्वारा सान्द्रता प्रवणता (Concentration gradient) के विरूद्ध भ्रूण में प्रवेश करते हैं क्योंकि उनकी मात्रा मातृक रक्त की अपेक्षा अधिक होती है। जल में घुलनशील विटामिन (Water soluble vitamins) सक्रिय वहन द्वारा स्थानांतरित होते है परन्तु वसा में घुलनशील विटामिन (Fat soluble vitamins) का स्थानांतरण धीरे-धीरे होता है जिससे कि इसकी भ्रूणीय रक्त में मात्रा कम होती है।

(v) हार्मोन (Hormones): इन्सुलिन (Insulin), अधिवृक्क ग्रंथि से स्टेरॉयड (Steroids from adrenals), अवटु हार्मोन (Thyroid hormone), जरायु का गोनैडोट्रॉफिन (Chorionic gonadotrophin) या अपरा का लैक्टोजेन (Placental lactogen), ये सभी अतिमंद गति से अपरा को पार करके भ्रूण में जाते हैं जिसके कारण मातृक प्लाविका (Maternal plasma) की अपेक्षा भ्रूणीय प्लाविका (Fetal plasma) में इनकी सान्द्रता (या मात्रा) बहुत कम होती है। अपरा को न तो पैराथॉर्मोन (Parathormone) और न ही कैल्सिटोनिन (Calcitonin) पार करता है।

किण्वकीय कार्य (Enzymatic function) – अनेक किण्वक (Enzymes) अपरा (Placenta) में निर्मित होते हैं जिसमें से कुछ उल्लेखनीय है, वे हैं–

(1) डाइऐमीन ऑक्सिडेस (Diamine oxidase) जो रक्तपरिवहनी दबाव ऐमीन (Circulatory pressure amines) को निष्क्रिय (Inactivate) बनाता है। (2) ऑक्सिटोसिनेस (Oxytocinase) जो ऑक्सिटोसिन (Oxytocin) को निष्क्रिय (Neutralize) करता है। (3) फॉस्फोलाइपेस (Phospholipase) A_2 जो अरैकिडोनिक अम्ल (Arachidonic acid), आदि (etc) का संश्लेषण (Synthesize) करता है अपरा अंतःश्राविकी (Placental endocrinology) की चर्चा अध्याय–6 में की जायेगी।

अवरोध कार्य (Barrier function): भ्रूणीय झिल्ली (Fetal membrane) को दीर्घकाल से मातृक रक्त में परिवहनीय हानिकारी कर्मक (Circulating toxious agents) के विरूद्ध भ्रूण का एक संरक्षी अवरोधक (Protective barrier) माना गया है। सामान्यतः 500 डाल्टन (Daltons) से अधिक उच्च अणुभार के पदार्थों को रोका जाता है परन्तु इसके कुछ अपवाद होते हैं। प्रतिरक्षात्मक मात्राओं (Immunological quantities) में प्रतिरक्षी (Antibody) तथा प्रतिजन (Antigens) अपरा-अवरोध को दोनों दिशाओं में तिरछा पार कर सकते हैं। वृहतर अणु (Larger molecule) को पार करने की सुविधा सम्भवतः कोशिका-उद्ग्रहण (Pinocytosis) द्वारा होती है।

गर्भावस्था के दौरान विषाणु (Virus) [जैसे–रूबेला (Rubella), खसरा (Measles), छोटी माता (Chicken pox), कर्णमूलशोथ (Mumps=कनफेड़ा), पोलियो (Poliomyelitis)], जीवाणु (Bacteria) [जैसे–ट्रेपोनेमा (Treponema) पैलिडम (Pallidum), यक्ष्मिका दण्डाणु; Tubercle bacillus)] या आदिजीव (Protozoa=प्रोटोजोआ) [जैसे–टॉक्सोप्लाज्मा गोन्डाई (*Toxoplasma gondii*), मलेरिया परजीवी (Malaria parasites)] द्वारा मातृक संक्रमण का संचार अपरा-अवरोध (Placental barrier) के पार भ्रूण में हो सकता है। इसी प्रकार लगभग कोई भी औषधि का गर्भावस्था में उपयोग करने से वह अपरा-अवरोध को पार करके भ्रूण पर हानिकारक प्रभाव डाल सकती है।

प्रतिरक्षात्मक कार्य (Immunological functions): भ्रूण (Fetus) और अपरा (Placenta) में पैतृक रूप से (Paternally) निर्धारित प्रतिजन (Antigens)

JAYPEE BROTHERS

होते हैं जो माता के लिए बाहरी होते हैं। इसके बावजूद रोपण की अस्वीकृति (Graft rejection) का कोई प्रमाण नहीं होता है। अस्वीकृति के विरूद्ध अपरा संभवतः प्रतिरक्षात्मक संरक्षण प्रदान करती है। वास्तविक क्रियाविधि (Mechanism) अभी तक अनिश्चित (Speculative) है परन्तु रूचि (Interest या महत्व) को निम्नलिखित पर केन्द्रित किया जाता है –

(1) अपरा हार्मोन, प्रोटीन (SP1), प्रारंभिक गर्भावस्था कारक (EPF=Early pregnancy factor), PAPP-A, स्टेरॉयड (Steroids) तथा जरायु का गोनैडोट्रॉफिन (Chorionic gonadotrophin) में कुछ प्रतिरक्षा-दमनात्मक प्रभाव (Immunosuppressive effect) होता है।

(2) उद्वर्धी बीजपोषक (Villous trophoblast) [देखें चित्र 3.5] द्वारा HLA वर्ग I या वर्ग II अणु को सूचित नहीं करता है। (HLA=Human leukocyte antigen=मानव श्वेताणु प्रतिजन) उद्वर्ध-बाह्य बीजपोषक (Extravillous trophoblast) [देखें चित्र 3.7] केवल HLA वर्ग (Class) I अणु को सूचित करता है तथा HLA वर्ग II अणु को सूचित नहीं करता है।

(3) यद्यपि पैतृक प्रतिजन (Paternal antigens) के विरूद्ध HLA प्रतिरक्षी–रोधी (Anti HLA antibodies) तथा सुग्राहीकृत कोशिका (Sensitized cells) की पहचान मातृक रक्तोद (Maternal serum) में की गयी है, उसका कोई महत्वपूर्ण प्रभाव गर्भावस्था पर नहीं होता है।

(4) कोशिका मध्यस्त (T-सहायक 1) से द्रवीय प्रतिरक्षा (Humoral immunity) (T-सहायक 2) तक मातृक अनुक्रिया (Response) का स्थानान्तरण (Shift) होता है जो गर्भावस्था के लिए लाभदायक होता है।

(5) पतनिका का (Decidual) प्राकृतिक हन्ता (Natural killer, NK) कोशिका तथा बीजपोषक (Extravillous trophoblast) HLA वर्ग 1 अणु परस्पर क्रिया करते हैं। इस प्रकार उत्पन्न साइटोकाइन्स (Cytokines) उद्वर्ध-बाह्य बीजपोषक (Extravillous trophoblast) का सर्पिल धमनियों (Spiral arteries) में आक्रमण को नियंत्रित (या व्यवस्थित = Regulate) करता है। इससे सर्पिल धमनियों का निम्न प्रतिरोध (Low resistance), उच्च संवाहिता (High conductance), गर्भाशय-अपरा धमनियों (Uteroplacental arteries) में परिवर्तन होता है (देखें चित्र 3.7)।

(6) रोपण (Implantation) तथा अंग (Organ) रोपण की प्रतिरक्षात्मक अनुक्रिया भिन्न (Different) होती है तथा तुलनीय (Comparable) नहीं है।

(7) बहुकेन्द्रक बीजपोषक (Syncytiotrophoblast) में बीजपोषक लसीकाणु का पारगामी प्रतिजन (Trophoblast lymphocyte cross reactive antigen) (TLX) होता है। फलतः इस TLX की अनुक्रिया [मातृक-पैतृक प्रतिरक्षा-असंगतता (Maternal-paternal immuno-incompatibility) के कारण] में माता द्वारा प्रतिरक्षी (Antibodies=Blocking antibodies) का उत्पादन होता है। यह प्रतिरक्षी भ्रूण (Fetus) को अस्वीकृति से सुरक्षा प्रदान करता है।

भ्रूणीय झिल्ली
(Fetal Membranes)

इसमें दो परतें (Layers) – बाहरी जरायु (Outer chorion) तथा आंतरिक उल्व (Inner amnion) होती हैं।

जरायु (Chorion): यह चिकनी जरायु का अवशेष (Remnant of chorion leave) को सूचित करता है तथा अपरा (Placenta) के किनारे के छोरों पर इसका अंत होता है। यह उल्व की अपेक्षा अधिक सघन (Thicker) होता है तथा दोनों किनारों पर भुरभुरा (Fariable) तथा खुरदरा (Shaggy) होता है। आंतरिक रूप से यह ढ़ीला क्षेत्रिका-ऊतक (Areolar tissue) तथा आद्य मेसेनकाईम (Primitive mesenchyme) के अवशेष द्वारा उल्व (Amnion) के साथ संलग्न होता है। बाहरी रूप से बीजकोषीय परत (Trophoblastic layer) का अवशेष तथा संलयित (Fused) पतनिका संपुटीय तथा भित्तीय (Decidua capsularis and parietalis) की पतनिका-कोशिका (Decidual cells) द्वारा आच्छादित होता है जिसका विभेद सूक्ष्मदर्शीय रूप से (Microscopically) किया जा सकता है। (देखें चित्र 3.4)।

उल्व (Amnion): यह भ्रूणीय झिल्ली की आंतरिक परत होता है। इसकी आंतरिक सतह चिकनी और चमकदार होती है तथा उल्वीद्रव (Liquor amnii) के संपर्क में रहता है। इसके उपकला-स्तरण (Epithelial lining) का वर्णन इसी अध्याय में बाद में किया जायेगा। बाहरी सतह में संयोजी ऊतक (Connective tissue) की एक परत होती है जो जरायु (Chorion) के आंतरिक क्षेत्र पर समान ऊतक के सामने होती है जिसका विशल्कन (Peel off) किया जा सकता है। उल्व को भी अपरा की भ्रूणीय सतह से विशल्कन किया (या छिलका उतारा जा) सकता है जिसका अपवाद नाभिका-रज्जु का अन्तर्वेशन (Insertion of the umbilical cord)।

कार्य (Functions) (1) उल्वीद्रव (Liquor amnii) का निर्माण में योगदान करना, (2) अक्षत (Intact) झिल्ली आरोही (Ascending) गर्भाशयी संक्रमण को रोकती है, (3) प्रसव (Labor) के दौरान गर्भाशय-ग्रीवा (Cervix) के विस्फारण (Dilation) का सुगम बनाना, (4) स्टेरॉयड हार्मोनी चयापचय (Steroid hormonal metabolism) के लिए किण्वकीय क्रियाशीलता (Enzymatic activities) का अवसर देना, (5) यह झिल्ली ग्लिसरोफॉस्फोलिपिड (Glycero-phospholipids) का समृद्ध श्रोत है जिसमें अरेकिडोनिक अम्ल (Arachidonic acid) होता है जो प्रोस्टेग्लैन्डिन (Prostaglandin) E_2 तथा F_{20} का पूर्ववर्ती (Precursor) होता है।

उल्वी कोटर, उल्व और उल्वीद्रव
(Amniotic Cavity, Amnion & Amniotic Fluid)

विकास (Development): उल्वी कोटर और उसका स्तरण झिल्ली उल्व (Lining membrane amnion) के निर्माण का वर्णन आंतरिक कोशिका पिण्ड (Inner cell mass) के विकास के साथ पहले ही किया जा चुका है। सर्वप्रथम द्रव का संचय धीरे-धीरे होता है, परन्तु अंततः द्रव से भरा कोटर (Cavity) इतना बड़ा हो जाता है कि वह जरायु-कोटर (Chorionic cavity) को विलुप्त (Obliterated) कर देता है, उल्व (Amnion) और जरायु (Chorion) उनके मेसेनकाइम की परतों (Mesenchymal layers) द्वारा ढ़ीले सम्पर्क (Loose contact) में आ जाते हैं।

आरम्भ में कोटर भ्रूणीय डिस्क (Embryonic disc) की पृष्ठीय (Dorsal) सतह पर स्थित होता है। शीर्ष (Head), पुच्छ (Tail) तथा पार्श्विक तहों (Lateral folds) का निर्माण के साथ यह भ्रूण (Fetus) को इस प्रकार घेरता

JAYPEE BROTHERS

है जिसका प्रदर्शन चित्र 2.9 में किया गया है। इसके दो वर्धमान किनारे अंततः मिलकर पिण्ड वृंत (Body stalk) बन जाते हैं। इस प्रकार उल्वीद्रव (Liquor amnii) भ्रूण को पिण्ड वृंत के साथ उसके संलगन (Attachment) को छोड़कर सर्वत्र घेरता है।

नाभिका-रज्जु (Umbilical cord) के साथ इसका अन्तर्वशन स्थल (Point of insertion) तक तथा अपरा (Placenta) तक उल्व कसकर बंधा रहता है परन्तु इसे प्रत्येक स्थान पर अधोस्थित जरायु (Underlying chorion) से अलग किया जा सकता है।

उल्व की संरचना (Structure of amnion): पूर्ण निर्मित उल्व की मोटाई 0.02-0.5 mm तक होती है तथा अंदर से बाहर की ओर निम्नलिखित परतें (Layers) होती हैं–(1) घनाकार उपकला (Cuboidal epithelium) की एकल परल, (2) आधार झिल्ली (Basement membranes), (3) जालिका-संरचना (Reticular structure) की सघन परत (Compact layer) (4) रेशा कोशिकीय परत (Fibroblastic layer) तथा (5) स्पंजी (Spongy) परत। उल्व में न तो रक्त और न ही तंत्रिका (Nerve) आपूर्ति और न ही लसीका तंत्र (Lymphatic system) होता है।

उल्वी द्रव (Amniotic Fluid)

उल्वीद्रव का उद्‌गम या श्रोत (Origin of amniotic fluid): उल्वीद्रव का निश्चित श्रोत अभी तक अनसुलझा (Unsolved) है। यह श्रोत संभवतः मिश्रित मातृक और भ्रूणीय मूल (Mixed maternal and fetal origin) का होता है। निम्नलिखित अनुमानीय सिद्धान्तों (Speculative theories) का प्रतिपादन (Enunciate) किया जाता है –

(1) भ्रूणीय झिल्ली (Fetal membranes) के पार मातृक रक्तोद (Serum) से या अपरा (Placenta) में मातृक रक्तपरिवहन (Circulation) से एक श्रावद्रव (Transudate) के रूप में,

(2) नाभिका-रज्जु (Umbilical cord) के पार या अपरा में भ्रूणीय रक्त परिवहन से या उल्वी उपकला (Amniotic epithelium) से श्राव द्रव के रूप में,

(3) 20वें सप्ताह में किरेटिनीकृत (Keratinised) के पहले अति पारगम्य (Permeable) भ्रूणीय त्वचा (Fetal skin) से होकर भ्रूणीय प्लाविका (Plasma) के श्रावद्रव के रूप में,

(4) भ्रूण से योगदान (Contribution from the fetus) – पूर्णगर्भावधि (Term) में दैनिक भ्रूणीय मूत्र वहिर्वेश (Urine output) लगभग 400–1200 ml होता है। पूर्णगर्भावधि में प्रत्येक दिन लगभग 200–500 ml द्रव का ग्रहण भ्रूण (Fetus) करता है।

परिसंचरण (Circulation): उल्वीद्रव में जलपूर्णतः परिवर्तित होता है तथा प्रत्येक 3 घंटे में प्रतिस्थापित (Replaced) होता है। इसका प्रदर्शन उल्वी कोटर में सीधे रेडियोधर्मी सोडियम की सुई देकर निष्कासन द्वारा किया जाता है। नवविष्ठा (Meconium) में गर्भरोम (Lanugo) तथा उपकला-शल्क (Epithelial scales) की उपस्थिति से यह पता चलता है कि द्रव को भ्रूण द्वारा निगला (या ग्रहण किया) गया है तथा इसमें से कुछ आंत्र (Gut) से भ्रूणीय प्लाविका (Fetal plasma) में गया है (Vide scheme)।

आयतन (Volume): उल्वीद्रव 12 सप्ताह के गर्भ में लगभग 50 ml, 20 सप्ताह में 400 ml तथा 36–38 सप्ताह में इसकी पराकाष्ठा (Peak) पर 1000 ml (=1 लीटर) होता है। इसके बाद पूर्णगर्भावधि (Term) तक इसकी मात्रा में कमी होती है जो लगभग 600–800 ml द्रव होता है। चूँकि पूर्णगर्भावधि के बाद भी गर्भावस्था बनी रहती है तो इसमें और अधिक कमी होती है तथा 43 सप्ताह में लगभग 200 ml उल्वीद्रव होता (या रहता) है।

उल्वीद्रव का उद्‌भव और परिसंचरण की रूपरेखा का प्रदर्शन

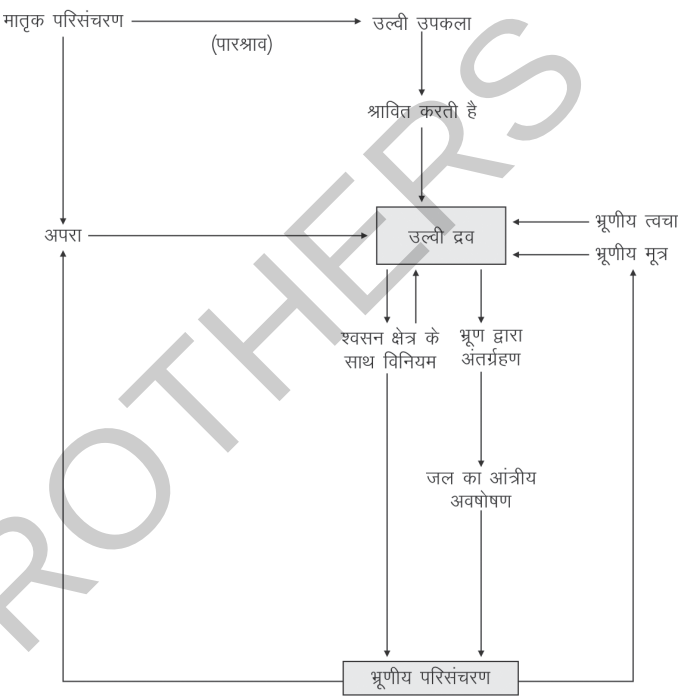

भौतिक गुण (Physical Features): उल्वीद्रव हल्का क्षारीय (Faintly alkaline) तथा निम्न विशिष्ट गुरूत्व (Low specific gravity) 1.010 (जल के लगभग बराबर) का होता है। पूर्णगर्भावधि (Term) के समय मातृक रक्तोद (Serum) के लिए यह अति अल्प पौष्टिक (Hypotonic) हो जाता है। 250 ऑस्मोल / लीटर (Osmol/litre) की परासरणी मात्रा (Osmolarity) से भ्रूणीय पूर्णविकास (Fetal maturity) का संकेत मिलता है।

रंग (Colour): प्रारंभिक गर्भावस्था (Early pregnancy) में यह रंगहीन होता है परन्तु पूर्णगर्भावधि के समय पर हल्का पीला (पुआल = Straw) रंग का होता है जो अपशल्कित गर्भरोम (Exfoliated lanugo) तथा भ्रूणीय त्वचा से बहिःत्वचीय कोशिका (Epidermal cells) के कारण होता है। भ्रूणीय त्वचा का आच्छादी चर्बीदार परत (Vernix caseosa वर्निक्स केसिओसा) की उपस्थिति के कारण उल्वी द्रव धुंधला (Turbid) हो सकता है।

अपसामान्य रंग (Abdnormal color): उल्वीद्रव का सामान्य रंग से विचलन का नैदानिक महत्व (Clinical significance) होता है।

(1) **नवविष्ठा रंजित हरा (Meconium stained green):** इससे अनुनितम्ब प्रसव (Breech delivery) के अलावे प्रस्तुति (Presentation) में भ्रूणीय खतरे या संकट (Fetal distress) के संकेत मिलते है।

(2) **सुनहला रंग (Golden color):** Rh (Rhesus) असंगति में स्वर्णिम (Golden) रंग भ्रूणीय लोहिताणु (RBC) का अतिक्षय तथा बिलिरूबिन (Bilirubin) के अतिउत्पादन के कारण होता है।

JAYPEE BROTHERS

(3) **हरा-सा पीला (Greenish yellow) या केसरिया (Saffron) रंग:** गर्भ के पूर्ण विकास के बाद (Postmaturity) होता है।

(4) **काला रंग (Dark color):** गुप्त दुर्घटनीय रक्तश्राव (Concealed accidental hemorrhage) में काला रंग रक्त के दूषण (Contamination) के कारण होता है।

(5) **गहरा भूरा (Dark brown) रंग:** उल्वीद्रव IUD (Intrauterine device) में पाया जाता है। यह रंग पुराने हीमाग्लोबिन (Old HbA) की प्रायिक उपस्थिति के कारण होता है।

संघटन या रचना (Composition): गर्भ के प्रथम अर्घ में द्रव का संघटन प्लाविका के श्रावद्रव (Transudate of plasma) के लगभग समान होता है। परन्तु बाद की गर्भावस्था में अत्यधिक परिवर्तित होता है जो भ्रूण के मूत्रीय मेटाबोलाइट के दूषण (Contamination of fetal urinary metabolites) के कारण होता है। संघटन में 98.99% जल तथा 1–2% ठोस पदार्थ होते हैं। ठोस अवयवों (Solid constituents) में निम्नलिखित होते हैं–

(a) **कार्बनिक (Organic):** प्रोटीन (Protein) = 0.3 gm%, ग्लूकोस (Glucose)=20 mg%, यूरिया (Urea)=30 mg%, यूरिक अम्ल (Uric acid)=4 mg%, क्रिएटिनिन (Creatinine)=2 mg%, NPN=30 mg%, कुल वसा (Total lipids)=50 mg%
हार्मोन = प्रोलैक्टिन (Prolactin), इन्सुलिन (Insulin) तथा रेनिन (Renin)।

(b) **अकार्बनिक (Inorganic):** उल्वीद्रव में मातृक रक्त के समान सोडियम क्लोराइड तथा पोटैशियम की मात्रा (लगभग) होती है। गर्भ के विकास के साथ सोडियम और क्लोराइड की सान्द्रता (या मात्रा) में अल्प कमी होती है जो सम्भवतः अल्प पौष्टिक (Hypotonic) भ्रूणीय मूत्र द्वारा तनुकरण (Dilution) के कारण होता है जबकि पोटैशियम की सान्द्रता अपरिवर्तित बनी रहती है।

(c) निलंबित कणिकाओं (Suspended particles) में निम्नलिखित होते हैं– गर्भरोम (Lanugo), भ्रूणीय त्वचा से शल्कित उपकला-कोशिका (Exfoliated squamous epithelial cells), आच्छादी चर्बीदार परत (Vernix caseosa), उल्वी कोशिका का निक्षेप (Cast off amniotic cells) तथा श्वसन-क्षेत्र से कोशिका (Cells from respiratory tract), मूत्राशय (Urinary bladder) तथा भ्रूण की योनि (Vagina of the fetus) की कणिकाएँ।

उल्वीद्रव का कार्य (Function): इसका मुख्य कार्य भ्रूण का संरक्षण करना है। गर्भावस्था के दौरान (During pregnancy) – इस अवधि में उल्वीद्रव के निम्नलिखित कार्य होते हैं– (1) यह एक धक्का-सह (Shock absorber) के रूप में कार्य करता है तथा भ्रूण (Fetus) को सम्भाव्य बाहरी क्षति (Extraneous injury) से सुरक्षा प्रदान करता है। (2) एकसमान तापक्रम का अनुरक्षण (Maintain) करता है। (3) उल्वी थैली (Amniotic sac) को यह द्रव फुलाता (या विस्तारित = Distend) है जिससे भ्रूण का विकास तथा स्वतंत्र गतिशीलता का अवसर मिलता है तथा भ्रूणीय भागों और उल्वीथैली के बीच आसंजन (Adhesion) को रोका जाता है। (4) इसका पोषक मूल्य (Nutritive value) नगण्य है क्योंकि इसमें प्रोटीन और लवण की अल्प मात्रा होती है, तथापि (However) भ्रूण में जल की आपूर्ति पर्याप्त होती है।

प्रसव के दौरान (During labor): उल्वीद्रव के कार्य निम्नलिखित हैं– (1) उल्व (Amnion) और जरायु (Chorion) मिलकर एक द्रव स्थैतिक फान (Hydrostatic wedge) का निर्माण करते हैं जो गर्भाशय-ग्रीवा के विस्फारण (Dilation of the cervix) में सहायता करता है। (2) गर्भाशयी संकुचन के दौरान यह अपरा के रक्तपरिवहन (Placental circulation) के साथ पर्याप्त हस्तक्षेप को रोकता है जिससे कि झिल्ली (Membrane) अक्षत (Intact) बनी रहती है। (3) प्रसव की प्रथम अवस्था के अंत में यह जनन-नली (Birth canal) को प्रवाह से धोता (Flush) है तथा अपनी अपूतिक और जीवाणु-नाशकक्रिया (Aseptic and bactericidal action) द्वारा भ्रूण (Fetus) को सुरक्षा प्रदान करता है तथा गर्भाशयी कोटर (Uterine cavity) में आरोही संक्रमण (Ascending infection) को रोकता है।

नैदानिक महत्व (Clinical importance): (1) उल्वीद्रव का अध्ययन (या जाँच) से भ्रूण की स्वस्थता के पूर्ण विकास (Well-being and maturity) के संबंध में महत्त्वपूर्ण सूचना मिलती है। (2) गर्भपात (Abortion) के प्रेरण (Induction) की विधि के रूप में रासायनिक पदार्थों (Chemicals) का अंतःउल्वीस्थापन (Intra-amniotic instillation) होता है। (3) उल्वीद्रव सूचक (AF = Amniotic fluid index) द्वारा उल्वीद्रव के अधिक या कम आयतन का मूल्यांकन होता है। मातृक उदर (Maternal abdomen) को चतुर्थांशों (Quadrants) में विभाजित किया जाता है जिसमें नाभिका (Umbilicus), संधानक जघनास्थि (Symphysis pubis) तथा बुघ्न (Fundus) को संदर्भ स्थल (Reference points) लिया जाता है। प्रत्येक चतुर्थांश में वृहतम उदग्र पॉकेट (Largest vertical pocket) की माप की जाती है। चार मापों का योग (cm में) AFI होता है (देखें चित्र 3.12)। यह मापन अति उल्वीद्रव (Polyhydramnios) या अल्प उल्वीद्रव (Oligohydramnios) की लाक्षणिक (Clinical) स्थितियों का निदान (Diagnose) करता है। (4) उल्वीद्रव के निकास के साथ झिल्ली का विदार (Rupture of the membranes) प्रसव के प्रेरण की एक सहायक विधि होती है।

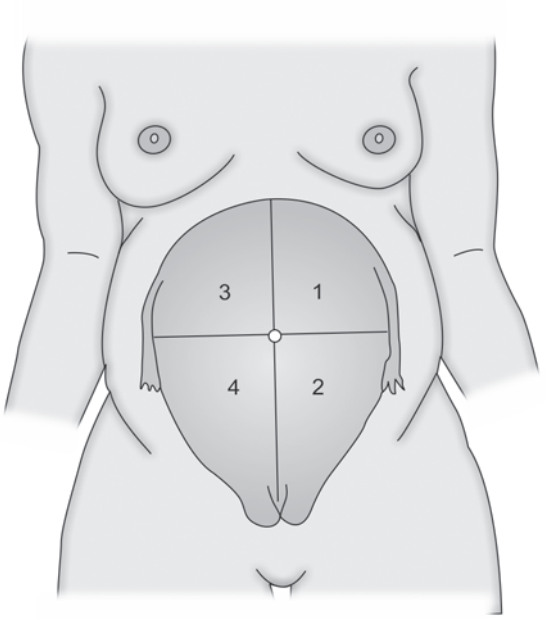

चित्र (Fig.) 3.12: उल्वी द्रव सूचक (AFI) ज्ञात करने के लिए उल्वीद्रव आयतन की माप की जाती है।

JAYPEE BROTHERS

नाभिका रज्जु (Umbilical Cord)

भ्रूण (Fetus) और अपरा (Placenta) के बीच संयोजी बंधन को नाभिका रज्जु (Umbilical cord or funis) कहते हैं। इस रज्जु से होकर भ्रूणीय रक्त का बहाव अपरा में या अपरा से भ्रूण में रक्त का प्रवाह होता है। यह रज्जु भ्रूणीय नाभिका (Fetal umbilicus) से लेकर अपरा की भ्रूणीय सतह तक विस्तारित होती है।

विकास (Development): नाभिका रज्जु का विकास संयोजी वृंत (Connective stalk) या कायिक वृंत (Body stalk) से होता है जो मेसोब्लास्टिक ऊतक (Mesoblastic tissue) की एक पट्टी (Band) होती है जिसका तानन (Stretching) भ्रूणीय डिस्क तथा जरायु (Chorion) के बीच होता है। आरंभ में यह (रज्जु) भ्रूणीय डिस्काक पुच्छीय छोर (Caudal end) के साथ संलग्न होती है परन्तु भ्रूण (Embryo) के शीर्ष-पुच्छीय सलवट (Cephalocaudal folding) तथा साथ-साथ उल्वी कोटर (Amniotic cavity) के वर्धन के फलस्वरूप उल्व-वहिःजनस्तर मिलनस्थल (Amnioectodermal junction) भ्रूण (Fetus) के अधर (Ventral) क्षेत्र पर अभिसरित (Converge) होता है। चूँकि भ्रूण के अनुपात में उल्वीकोटर (Amniotic cavity) का अधिक वर्धन (Enlargement) होता है तथा द्रव से विस्फारित (Distended या विस्तारित), अतः उल्वीकोटर में भ्रूण को अधिकाधिक ले जाया जाता है और इसके साथ-साथ संयोजी वृंत (Connective stalk) का दीर्घीकरण (Elongation) होता है जो भावी नाभिका रज्जु बनता है।

संरचना (Structures): नाभिका रज्जु जब पूर्णतः निर्मित हो जाती है तो उसमें निम्नलिखित अवयव (Constituents) होते हैं – (चित्र 3.13)।

(1) आच्छादी उपकला (Covering epithelium): यह उल्वी उपकला (Amniotic epithelium) की एक एकल परत द्वारा स्तरित (Lined) होती है परन्तु पूर्णगर्भावधि (Term) पर भ्रूणीय बहिःजनस्तर (Fetal epidermis) के समान स्तरण (Stratification) का प्रदर्शन करती है।

(2) वार्टन अवलेह (Wharton's jelly): इसमें भ्रूण-बाह्य (Extra-embryonic) मध्यजनस्तरीय कोशिका (Mesodermal cells) का श्लेष्माभ अपक्षय (Mucoid degeration) द्वारा निर्मित श्लेषी (Gelatinous) द्रव में दीर्घित (Elongated) कोशिका होती हैं। इसमें प्रचुर म्यूकोपॉलिसैकैराइड (Mucopolysaccharides) होते हैं तथा नाभिका वाहिकाओं (Umbilical vessels) के लिए इसका संरक्षी कार्य (Protective function) होता है।

(3) रक्तवाहिका (Blood vessels): प्रारंभ में 4 वाहिकाएँ = 2 धमनी (Arteries) तथा 2 शिरा (Veins) होती हैं। धमनी की उत्पत्ति भ्रूण (Fetus) की आंतरिक श्रोणीय धमनी (Iliac arteries) से होती है तथा भ्रूण से अपरा (Placenta) तक शिरीय (Venous) रक्त का वहन करती है। दो नाभिका शिराओं में दाहिनी शिरा (Right one) 4 महीने तक लुप्त हो जाती है तथा शेष एक शिरा रह जाती है जो अपरा से भ्रूण तक ऑक्सीजनीकृत (Oxygenated) रक्त का वहन करती है। एक एकल नाभिका-धमनी की उपस्थिति का संबंध भ्रूणीय जन्मजात अपसामान्यता (Fetal congenital abnormalities) के साथ होता है।

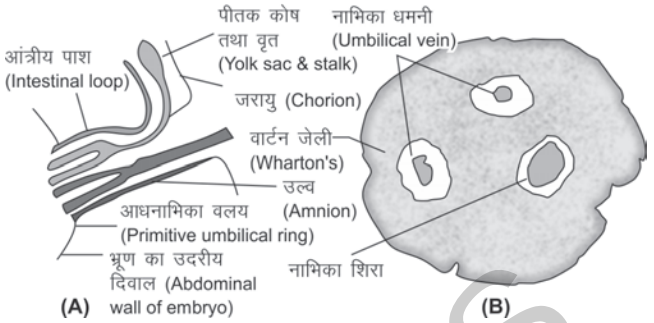

चित्र (Fig.) 3.13: (A) दस सप्ताह का भ्रूण (Ten week embryo) तथा (B) पूर्णगर्भावधि की नाभिका-रज्जु के तिर्यक खण्ड (Cross-section of a term umbilical cord) की आद्य (Primitive) नाभिका-रज्जु का संक्षिप्त आरेखीय (Diagrammatic) प्रदर्शन ।

(4) नाभिका-आशय (पीतक कोष) अवशेष और उसकी पीतकी नलिका [Remnant of the umbilical vessel (yolk sac) and its vitelline duct]: पीतक कोष का अवशेष एक लघु पीले पिण्ड (Body) के रूप में अपरा के साथ रज्जु (Cord) के संलगन के निकट विरले ही (Rarely) अवसर पर पाया जा सकता है। नलिका (Duct) का निकटवर्ती भाग मेकल अंधवर्घ (Mechel's diverticulum) के रूप में बना रहता है।

(5) अपरापोशिका (Allantois): भ्रूणीय छोर के निकट एक बंद नलिकीय संरचना कभी-कभी प्रकट हो सकती है जो भ्रूण के अंदर उसकी मूत्र नाभिरज्जु (Urachus यूरेकस) और मूत्राशय (Bladder) के साथ निरंतर होती है।

(6) विलुप्त भ्रूण-बाह्य गुहा (Obliterated extra-embryonic coelom): प्रारंभिक काल में अंतःभ्रूणीय गुहा (Intra-embryonic coelom) आंत्र के पाशों का वर्धन (Herniation of coils of intestine) [Midgut=मध्यांत्र] के साथ भ्रूण-बाह्य गुहा के साथ निरंतर होता है। यह स्थिति जन्मजात नाभिक-अंत्रवृद्धि (Congenital umbilical hernia or exomphalos) के रूप में बनी रह सकती है।

विशेषताएँ (Characteristics): नाभिका-रज्जु लगभग 50 cm लम्बी होती है जिसमें 30–100 cm का प्रायः विचलन (Variation) होता है। इसका व्यास 1 से लेकर 2.5 cm तक के विचलन के साथ औसत 1.5 cm होता है। इसकी मोटाई एकसमान (Uniform) नहीं होती है परन्तु कुछ स्थानों पर गांठ (Nodes) या फुलाव (Swelling) प्रकट होता है। यह फुलाव (मिथ्या गांठ = False knots) नाभिका-शिराओं के फैलाव (Dilation of umbilical veins) या वार्टन-जेली (Wharton's jelly) के स्थानीय संग्रह के कारण हो सकता है। 12वें सप्ताह से बायें से दाहिने सर्पिल घुमाव (Spiral twist) का यह प्रदर्शन करती है जो धमनियों (Arteries) के चारों ओर वाहिका-शिरा (Vessels-vein) द्वारा लिये गये सर्पिल घुमाव के कारण होता है। नाभि की धमनियों में एक आंतरिक लचीली स्तरिका (Lamina) नहीं होती है बल्कि पर्याप्त विकसित पेशीय आवरण (Muscular coat) होता है। यह शिशु के जन्म के तत्काल बाद प्रतिवर्ती मरोड़ (Reflex spasm) के कारण धमनियों की प्रभावी

JAYPEE BROTHERS

बंदी (Closure) में सहायता करती है। धमनी और शिरा, दोनों में लघु धमनिका-शिरिका (Vasavasorum वैसावैसोरम) नहीं होती हैं।

संलग्न (Attachment): प्रारंभिक काल में रज्जु (Cord) पुच्छीय छोर के निकट भ्रूण (Embryo) की अधोसतह (Ventral surface) के साथ संलग्न होती है। परन्तु जैसे ही देह-गुहा (Coelom) बंद होती है तथा पीतक कोष (Yolk sac) क्षीण होता है वैसे ही संलग्न स्थायी रूप से चौथे महीने पर उदर (Abdomen) के केन्द्र की ओर हो जाता है। भ्रूणीय (Fetal) संलग्न के विपरीत अपरा का संलग्न परिवर्तनीय (Inconsistent या अस्थिर) होता है। यह प्रायः अपरा (Placenta) की भ्रूणीय सतह के साथ संलग्न होती है जो अपरा के केन्द्र और किनारे के बीच होता है जिसे उत्केंद्रीय अर्त्वेशन (Eccentric insertion) कहा जाता है। संलगन केन्द्रीय (Central), सीमांतक (Marginal) या चिकने जरायु (Chorion leave) पर अपरा के किनारे से दूर भी हो सकता है जिसे आच्छादी अन्तर्वेशन (Velamentous insertion) कहा जाता है। नाभिका रज्जु की असंगति और विभिन्न अपसामान्यताओं (Anomalies and various abnormalities) का वर्णन अध्याय 16 में किया जाता है।

JAYPEE BROTHERS

or detailed information on obstetrics & gynecology (hindi) books, visit our website www.jaypeebrothers.com, for detailed informat

टेक्स्टबुक ऑफ ऑब्सटेट्रिक्स फॉर नर्सेज
Textbook of Obstetrics for Nurses
प्रसूति विज्ञान की पाठ्यपुस्तक नर्सों के लिये

प्रसूति विज्ञान की पाठ्यपुस्तक की रचना आयुर्विज्ञान के हिन्दी भाषी शिक्षार्थियों की समस्याओं को ध्यान में रख कर की गयी है। यह पुस्तक चिकित्सा-शास्त्र के विभिन्न पाठ्यक्रमों, जैसे–नर्सिंग, सर्जरी, होम्योपैथी, आयुर्वेद, तथा अन्य सहायक चिकित्सा पाठ्यक्रमों के शिक्षार्थियों के लिए एक उत्कृष्ट पुस्तक है।

- इस पुस्तक की भाषा सरल, संक्षिप्त एवं प्रवाहमयी है।
- इसमें विषय-वस्तु को अत्यन्त सजीव एवं प्रभावी ढंग से, हिन्दी भाषा के शब्दों को उनके राष्ट्रीय मानक के रूप में एवं कठिन हिन्दी शब्दों की अंग्रेजी कोष्ठकों में देते हुए चिकित्सा-शास्त्र में व्यवहृत अंग्रेजी शब्दावली को दिया गया है।
- भाषा को भी सरल बनाने का प्रयास किया गया है, जिससे कि पढ़ने, समझने और स्मरण करने में कठिनाई न्यूनतम हो सके। इस पुस्तक में विषय को स्पष्ट रूप से समझने के लिए लगभग 350 चित्र (Figures) तथा 125 सारणी (Tables) दी गयी हैं। विषयों को रेखा-चित्रों (Flow charts) द्वारा भी स्पष्ट किया गया है।
- पुस्तक में प्रयुक्त प्रमुख शब्दों को निर्देशिनी के रूप में पुस्तक के अन्त में दिया गया है।

यह पुस्तक शिक्षक और शिक्षार्थियों, चिकित्सकों एवं चिकित्सा-व्यवसायियों के लिए अत्यन्त उपयोगी सिद्ध होगी।



विजय कुमार शिक्षा जगत से जुड़े एक ऐसे प्रतिभासम्पन्न लेखक हैं जो पिछले दो दशकों तक शिक्षक-प्रशिक्षण महाविद्यालय में प्राध्यापक के रूप में कार्य कर चुके हैं। उन्होंने विभिन्न पुस्तकों की रचना करके ऐसे आदर्श प्रस्तुत किये हैं, जो अपने आप में अद्वितीय उदाहरण हैं। लेखक ने यह साबित कर दिया है कि एक दृढ़ इच्छाशक्ति वाले व्यक्ति के लिए कोई भी कार्य असम्भव नहीं होता। लेखक ने बी एड के अतिरिक्त स्वास्थ्य, पर्यावरण और शिक्षा जैसे विषयों पर भी कई पुस्तकों की रचना की है। इस श्रृंखला में लेखक द्वारा हिन्दी में लिखी गयी अन्य महत्वपूर्ण पुस्तकें हैं –

- जीव-रसायन विज्ञान
- मानव शरीर-रचना और शरीर-क्रिया विज्ञान
- मौखिक और प्रायोगिक जीव-रसायन विज्ञान



श्वेता एक प्रतिभासम्पन्न लेखिका हैं, इनकी शैक्षिक पृष्ठभूमि उत्तम रही है। ये क्लीनिकल रिसर्च एसोसिएट के रूप में, इन्वेन्टिव हेल्थ क्लीनिकल, सिंगापुर प्रा लि, सिंगापुर, में कार्यरत हैं।

Available at all medical book stores
or buy directly from Jaypee Brothers through online shopping
at www.jaypeebrothers.com

JAYPEE BROTHERS
Medical Publishers (P) Ltd.
www.jaypeebrothers.com

Join us on facebook.com/JaypeeMedicalPublishers

ISBN 978-93-5152-597-4
9 789351 525974